Aus der Breslauer chirurgischen Klinik (Prof. v. Mikulicz).

Über die Behandlung chronischer Empyeme.

Inaugural-Dissertation,

welche

nebst den beigefügten Thesen

mit Genehmigung der

Hohen Medizinischen Fakultät der Kgl. Universität Breslau

zur Erlangung der Doktorwürde

in der

Medizin und Chirurgie

am

Mittwoch, den 28. Oktober 1903, mittags 1½ Uhr

in der

Aula Leopoldina der Universität

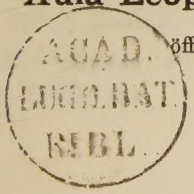

öffentlich verteidigen wird

Josef Musiel.

Opponenten:

Cand. med. **Valentin Markwitz,**

Cand. med. **Hubert Ermisch.**

Breslau 1903.

Druck der Breslauer Genossenschafts-Buchdruckerei, E. G. m. b. H.

Gedruckt mit Genehmigung der Medizinischen Fakultät der Universität Breslau.

Referent: Professor Dr. von Mikulicz-Radecki.

Flügge, Dekan.

Lebenslauf.

Verfasser der Arbeit, Josef Musieł, katholischer Konfession, wurde geboren am 15. Oktober 1875 in Jankowprzygodzki, Kreis Adelnau, Provinz Posen, als Sohn des Bauerngutsbesitzers Johann Musieł und dessen Ehefrau Marie, geb. Cieślińska. Er besuchte bis Ostern 1896 das Königl. Gymnasium zu Ostrowo. Mit dem Zeugnis der Reife begab er sich nach Posen, um Theologie zu studieren. Ostern 1897 bezog er die Universität Breslau, um Medizin zu studieren. Am 25. April 1899 bestand er daselbst das tentamen physicum; am 1. April 1902 beendigte er die ärztliche Staatsprüfung.

Während des medizinischen Studiums besuchte er die Vorlesungen und Kliniken folgender Herren:

Born†, F. Cohn†, H. Cohn, Chun, Czerny, Filehne, Flügge, Fraenkel, Groenouw, Hasse, Heine, Henke, Henle, Heydweiller, Kast†, Kühnau, Kümmel, Küstner, Ladenburg, O. E. Meyer, von Mikulicz-Radecki, Nehring, Neisser, Pfannenstiel, Ponfick, Roehmann, Schäffer, Stern, Uhthoff, Wernicke.

Allen diesen Herrn spricht Verfasser hiermit seinen besten Dank aus.

Thesen.

I. Thorakotomie mit Rippenresektion ist die beste Methode zur Behandlung akuter Empyeme.

II. Zur Diagnose eines Magencarcinoms ist nicht stets der Nachweis eines Tumors erforderlich.

Die Gefahren, welche Pleuraempyeme mit sich bringen, sind einerseits in dem mit Fieber einhergehenden Entzündungsprozess zu suchen, andererseits in der Kompression der Lungen und des Herzens durch den Druck des Exsudats.

Wird ein Empyem sich selbst überlassen, so kann, wie die Mitteilungen von Gerhardt[1]), Rosenstock[2]) u. a. lehren, durch Resorption des Eiters Heilung zustande kommen. Doch tritt dies nur selten und nur bei kleineren Empyemen ein. Häufiger bahnt sich der Eiter selbst einen Weg und bricht entweder in den Bronchialbaum durch, oder durch die Thoraxwand nach aussen oder auch durch das Zwerchfell nach unten. Der Durchbruch in den Bronchialbaum ist ziemlich häufig und als verhältnismässig günstig zu bezeichnen, weil die Erfahrungen lehren, dass der Eiter ziemlich vollständig expektoriert zu werden und eine Obliteration der Empyemhöhle zustande zu kommen pflegt. Weit ungünstiger ist der Durchbruch nach aussen, weil hier selten eine vollständige Entleerung des Eiters stattfindet, sondern weil im Gegenteil eine chronische Eiterung bestehen bleibt, die bei langer Dauer infolge amyloider Entartung innerer Organe zum Tode führt. Der

[1]) Gerhardt, Deutsche Chirurgie, Lieferung 23.
[2]) Rosenstock, In.-Dissertation, Königsberg 1894.

Durchbruch des Empyems durch das Zwerchfell kann entweder intra- oder retroperitoneal erfolgen, welch letzterer Vorgang als der günstigere zu bezeichnen ist, während der intraperitoneale Durchbruch wohl meistens eine tödlich verlaufende Peritonitis zur Folge hat. Immerhin ist der Durchbruch durch das Zwerchfell wie aus den wenigen von Dunin[3]), Leyden[4]) und Lange[5]) mitgeteilten Fällen zu ersehen ist, so selten, dass er bei Beurteilung der Gefahren des Empyems kaum in Betracht kommt.

Dass das Empyem nicht sich selbst überlassen werden soll, dass vielmehr auf chirurgischem Wege der Eiter entfernt werden muss, das war schon im Altertum eine feststehende Tatsache. Schon zu Hippokrates Zeiten wurde nach dem Grundsatze „ubi pus, ibi evacua“ der Eiter durch Einschnitt in den Interkostalraum, zum Teil wohl auch durch Trepanation einer Rippe entleert. Nach denselben Prinzipien behandelte auch Galen[6]) die Empyeme und übermittelte diese seine Behandlungsweise der Nachwelt. Im Laufe der Zeiten hat die Empyemtherapie fortwährende Wandlungen erfahren. Bald stand die Operation in hohem Ansehen, bald wurde sie nur zur Abwendung der Lebensgefahr angewandt. Die konsequente Durchführung der Rippenresektion verdanken wir erst Roser[7]), der die Rippenresektion zuerst im Jahre 1865 für alle diejenigen Empyeme empfahl, bei denen durch Zusammendrücken der Rippen der Abfluss gehemmt und das Einführen einer Kanüle unmöglich wäre. Durch Königs[8]) Verdienste hat die Rippenresektion bald eine dominierende Stellung unter den zur Behandlung des Empyems angewandten Methoden errungen. Von den Chirurgen wird heute die Rippen-

[3]) Dunin, Gazeta lekarska, Warszawa 1878, XXIV.
[4]) Leyden, Berliner klinische Wochenschrift 1889, p. 649.
[5]) Lange, Ann. Anat. u. Surg., Brooklin, N. Y., 1883, VII.
[6]) Galen, Sprengels Geschichte der Chirurgie, II. Teil, 1819.
[7]) Roser, Zur Operation des Empyems, Archiv der Heilkunde, 1865, p. 33 u. ff.
[8]) König, Berl. klin. Wochenschr., 1878, No. 25 u. 43.

resektion als die sicherste und beste Methode zur Behandlung des Empyems anerkannt, während die Internisten noch häufig der sogenannten Bülauschen Heberdrainage den Vorzug geben. Wenn auch in vielen Fällen mit der Bülauschen Heberdrainage günstige Erfolge erzielt werden können, so ist sie doch im allgemeinen weniger leistungsfähig wie die Rippenresektion, da sich häufig bei dickflüssigerem Eiter die Kanüle verstopft und Eiterretention eintritt. Die direkte Beeinflussung der Lunge im Sinne einer Wiederentfaltung derselben, wie sie mittelst der Bülauschen Drainage durch Erzeugung eines negativen Druckes bewirkt wird, wiegt die Schäden nicht auf, die aus einer mangelhaften Entleerung des Eiters resultieren. Denn man kann nur dort auf eine Wiederentfaltung der Lunge mit einiger Gewissheit rechnen, wo der Eiter vollständig entleert und eine Wiederansammlung desselben verhindert wird.

Die Erfolge der Empyemtherapie waren auch seit der Einführung der Antisepsis so glänzende gewesen, dass Ewald auf dem 9. Kongresse für innere Medizin in Wien 1890 den Ausspruch tat, dass veraltete Empyeme nicht mehr vorkommen sollten und dass das Bestehen eines solchen dem behandelnden Arzte den Vorwurf eines Kunstfehlers zuziehen müsste, ein Ausspruch zu dem auch Ziemssen sich offen bekannte.

Wenn auch das Gros veralteter Empyeme auf Rechnung einer unzweckmässigen Behandlung zu setzen ist, so werden doch wohl stets noch veraltete Empyeme zur Beobachtung kommen, die Ewalds Ausspruch nicht rechtfertigen. So berichten Vosswinkel[9]) und Jordan[10]) von Empyemfällen, die trotz ausgiebiger und rechtzeitiger Entleerung des Eiters nicht zur Heilung kamen. Simon[11]) macht den Erfolg des primären Eingriffs von der An- resp. Abwesen-

[9]) Vosswinkel, Deutsche Zeitschr. für Chir., Bd. 45, Heft 1 u. 2.
[10]) Jordan, Beitr. zur klin. Chir. Bd. 24.
[11]) Simon, Deutsche Zeitschr. f. Chir., Bd. 46.

heit von Komplikationen abhängig. Seiner Ansicht nach ist die Operation imstande, eitrige Ergüsse, welche ausschliesslich und allein auf die Pleura beschränkt sind, zur Heilung zu bringen, wenn die ergriffenen Kranken sonst gesund sind und wenn die dem Pleuraerguss ursächlich vorangegangene oder denselben bedingende Vorkrankheit völlig abgelaufen ist.

Die Gründe, welche die Heilung des akuten Empyems verzögern oder auch vollständig verhindern, sind, abgesehen von der unzweckmässigen Behandlung des Empyems, in der Starrheit und Unnachgiebigkeit der Thoraxwand einerseits und andrerseits in der Bildung dicker Schwarten auf beiden Pleurablättern zu suchen. Nicht gar selten verhindern krankhafte Prozesse in der Lunge selbst eine Ausheilung des Empyems, weil die krankhaft veränderte Lunge die Fähigkeit sich zu erweitern verloren hat.

Die Natur verfügt über mannigfaltige Hilfskräfte, um die Empyemhöhle zu verkleinern und macht von diesen auch ausgiebigen Gebrauch. Durch Heraufrücken des Zwerchfells, durch Herüberrücken des Mediastinums, durch Einsinken der Thoraxwand und Verkrümmung der Wirbelsäule mit der Konkavität nach der kranken Seite gelingt es ihr, die Brustwand der Lunge zu nähern. Aber zu einem vollständigen Ausfüllen der Empyemhöhle reichen diese Hilfskräfte häufig nicht aus. Die Nachgiebigkeit der Thoraxwand ist eine beschränkte, zumal bei älteren Personen. Die Rippen legen sich zwar häufig dachziegelförmig aufeinander, aber ein weiteres Einsinken der Thoraxwand verhindern die infolge des langdauernden Entzündungsprozesses sich bildenden Osteophytenablagerungen an der Innenseite der Rippen und die Verkalkung der Rippenknorpel. Schliesslich bildet die Thoraxwand einen starren Panzer. Ein weiteres Hindernis geben die dicken die Empyemhöhle auskleidenden Schwarten ab, welche wenig Neigung zur primären Verklebung haben und die durch Schrumpfung im weiteren Verlauf die Lunge immer mehr

komprimieren und den toten Raum zwischen beiden Pleurablättern noch vergrössern.

Die mit einem chronischen Empyem, d. h. einer Thoraxfistel, behafteten Kranken waren bis in die letzten Dezennien hinein dem sicheren Tode verfallen. Die Therapie war gerade diesen gegenüber vollkommen machtlos. Erst die grossen Fortschritte der Chirurgie in den letzten Jahrzehnten haben auch hier Wandel geschaffen.

Simon[12]) machte als Erster die Beobachtung, dass nach einer Rippenresektion die Thoraxwand nicht unerheblich einsinke und sprach das Einsinken der Thoraxwand als Ursache des Ausheilens des Empyems an. Diese seine Beobachtung teilte Simon einer Versammlung mittelrheinischer Ärzte in Mannheim im Jahre 1870 mit. Doch erst im Jahre 1872 erschien diese Simonsche Lehre in Druck in Heinekes „Kompendium der chirurgischen Operations- und Verbandslehre". Heineke empfiehlt dort durch Resektion eines 7 cm langen Stückes von der über der Fistel gelegenen Rippe eine Annäherung der Pleura costalis an die Pleura pulmonalis zu erwirken. Sollte diese Resektion im weiteren Verlauf sich nicht als ausreichend erweisen, so rät er, noch eine Rippe entweder über oder unter der Fistel zu resezieren, je nachdem die Empyemhöhle nach oben oder nach unten von der Fistel grösser wäre.

Létiévant[13]) hat auch um diese Zeit gelegentlich einer starken Blutung 4 cm lange Stücke von 2 Rippen entfernt, um die Fistel erweitern und die Blutung durch Tamponade stillen zu können. Im weiteren Verlauf fiel ihm das starke Einsinken der Thoraxwand auf.

Doch diese Beobachtungen und Vorschläge haben wenig Beachtung gefunden. Erst Estlander[14]) hat konsequent

---

[12]) Peytawy, Berl. klin. Wochenschr. 1876, No. 19.

[13]) Létiévant, Bull. et mém. de la soc. de chir. de Paris séance de 7. jouillet 1875 ret. centr. f. chir. 1876.

[14]) Estlander, Finska Läkares äll skapets Handlingar 1877, Bd. 19. Derselbe. Revue mensuelle de med. et chir. 1879 No. 2.

die Empyemhöhle durch Rippenresektionen zu verkleinern gesucht, und dieser Methode Eingang in die Praxis verschafft.

Ursprünglich hatte Estlander mehrere Rippen an zwei Stellen durchschnitten, um dadurch ein Einsinken der Thoraxwand zu erwirken. Doch bald wandte er sich der Rippenresektion zu, da er einsah, dass dadurch eine sicherere Annäherung der Brustwand an die Lunge zu erzielen sei. Diese Methode nannte Estlander Thorakoplastik. Die ersten diesbezüglichen Mitteilungen Estlanders stammen aus dem Jahre 1877. Homen[15]) beschreibt diese Methode sehr eingehend und teilt 6 Fälle mit, von denen 5 vollständig geheilt resp. wesentlich gebessert wurden. Diese Methode bezweckt durch multiple Rippenresektionen den Thorax zu mobilisieren und die Thoraxwand der Lungenoberfläche zu nähern, um auf diese Weise ein Verkleben beider Pleurablätter zu ermöglichen.

Diese Operation hat bald namentlich von Frankreich aus einen grossen Ruf erlangt. Berger[16]), Championière[17]), Chauvel[18]), Perier[19]) und viele andere sprachen sich für diese Operation aus.

Mit der Zeit wurden viele Modifikationen dieser Operation angegeben: Jaboulay[20]) durchschneidet die Rippenansätze am Brustbein und erzielt so eine Verschmälerung des Thoraxraumes. In schlimmeren Fällen entfernt er kleinere Stücke vom sternalen Ende der Rippen.

---

[15]) Homen, Langenbecks Archiv für klin. Chir. Bd. 26.

[16]) Berger, Bull. et mém. de la societé de Chir. de Paris, T. IX, p. 958, ref. Centr.-Bl. für Chir. 1884 p. 374.

[17]) Championière, Bull. et mém. de la societé de Chir. de Paris, T. X, p. 77, ref. Centr.-Bl. für Chir. 1884, p. 633.

[18]) Chauvel, Bull. et mém. de la societé de Chir. de Paris, T. X, p. 696, ref. Centr.-Bl. für Chir. 1885, p. 459.

[19]) Perier, Bull. et mém. de la societé de Chir. de Paris, T. X, p. 77, ref. Centr.-Bl. für Chir. 1884, p.

[20]) Jaboulay, Prov. méd. 1893 No. 44, cfr. Centr.-Bl. für Chir. 1894, p. 257.

Lukaschew[21]) wiederum reseziert die Rippen treppenförmig von den höher liegenden zu den tiefer liegenden. Der Einschnitt in die Pleura wird näher dem Zwerchfell und möglichst nach hinten gemacht.

Eine weitere Modifikation der Estlanderschen Operation stammt von Tietze[22]). Er reseziert aus den den oberen Abschnitt der Empyemhöhle deckenden Rippen an zwei Stellen kleinere Stücke und im unteren Abschnitt grössere zusammenhängende Stücke aus der Mitte der Rippen.

Doch je mehr die Kasuistik dieser Operation sich mehrte, desto mehr gewann man die Überzeugung, dass man an diese Operationsmethode nicht zu hohe Anforderungen stellen darf, und dass sie den Totalempyemen gegenüber, bei denen die Lunge vollständig geschrumpft der Wirbelsäule anliegt, vollkommen machtlos ist.

Diese Form von Empyemen hat erst Schede[23]) mit Erfolg in Angriff genommen, indem er am gründlichsten die Hindernisse aus dem Wege räumte. Er gewann die Überzeugung, dass man vielfach auch die Pleura costalis entfernen müsse, um sicher eine Heilung veralteter Empyeme erzielen zu können. Er sah in der Pleura costalis das Haupthindernis, das der Heilung entgegentrete.

Seine[23]) Methode besteht im wesentlichen darin, dass er die ausserhalb der Rippen liegenden Weichteile des Thorax mit einem Schnitt, der in Höhe der Achselhöhle am vorderen Rande des Pectoralis major beginnt, bis zur unteren Grenze der Pleurahöhle herabsteigt und im Bogen umwendend hinauf zwischen Schulterblatt und Wirbelsäule bis zur 2. Rippe verläuft, in einem grossen die scapula enthaltenden Lappen ablöst und nun sämtliche Rippen von der 2. abwärts, soweit die Empyemhöhle reicht, vom

---

[21]) Lukaschew, Wojenno-medizinski Journal 1894, ref. Central.-Bl. für Chir. 1894, p. 1294.

[22]) Tietze, Deutsche medizin. Wochenschrift 1898 No. 51 u. 52.

[23]) Schede, Verhandlungen des 9. Kongresses für innere Medizin in Wien 1890, ref. Centr.-Bl. für Chir. 1890, p. 562—566.

Knorpelansatz bis zum Tuberculum costae reseziert. Alsdann wird mit der Cooperschen Schere der ganze Rest der Thoraxwand bestehend aus Rippenperiost, Zwischenrippenmuskeln und verdickter Pleura abgetragen, indem die vorher zwischen 2 Fingern komprimierten Interkostalarterien gefasst, unterbunden oder umstochen werden. Dadurch wird die früher starrwandige Höhle in eine flache Mulde umgewandelt, welche nun sofort zum grossen Teil mit dem abgelösten Lappen austapeziert, zum Teil auch durch den subscapularis gedeckt wird. So kommt es meist zur primären Verklebung des Hautlappens mit der Unterlage. Der Rest muss sich durch Granulationen schliessen. Wo die Pleura noch blossliegt, sind oft noch nachträgliche Transplantationen notwendig.

Für diese Schedesche Thorakoplastik wurden bald zahlreiche Modifikationen angegeben:

Eine andere Schnittführung wendet Quenu[24]) an: Der erste hintere und vertikale Schnitt wird in der Länge von 15 cm am Rande der Skapula durch die Muskulatur nach unten geführt, die 4.—10. Rippe durchtrennt. Der 2. Schnitt geht vertikal vorn vor der Brustwarze, man durchschneidet die Muskulatur und die 3.—8. Rippe. Ein transversaler Schnitt in der Mitte vereinigt die beiden ersten Schnitte. Man kann dann die Pleurahöhle gut eröffnen. Ferner legt sich die Brustwand der Lunge gut an.

Helferich[25]) bildet im Bereiche der Empyemhöhle vorn und hinten seitliche Lappen, trennt die Teile median durch eine zur Achselhöhle aufsteigende Inzision und entfernt dann die gesamte Decke der Höhle in voller Ausdehnung und zwar Knochen und Weichteile zusammen mittelst einer schneidenden Knochenschere oder mit der Säge auf einmal. Das Zwischenrippengewebe wird während der Operation vorübergehend komprimiert, die Interkostal-

[24]) Quenu, Bull. de l'akad. de med. 3 s. XXVIII[3] Mars 29. 1892, cfr. Schmids Jahrbücher Bd. 238, p. 258.

[25]) Helferich, cfr. Bomnüter, In.-Diss. Greifswald 1896.

arterien sofort unterbunden oder umstochen. Darauf erfolgt die Einlagerung der Lappen in die flache Mulde und Tamponade mit sterilem Mull. Die Vorteile der Helferichschen Modifikation liegen vor allem darin, dass die Operation in wenigen Minuten beendet werden kann.

Sudeck[26]) hat in zweckmässiger Weise in zwei voneinander unabhängigen Sitzungen operiert. Sein Verfahren besteht darin, dass in der ersten Sitzung von einem den Rippen entlang verlaufendem Schnitte in der Höhe der Fistelöffnung die 8. und 9. Rippe in ganzer Länge reseziert und von einem zweiten handbreit höher verlaufendem Schnitte die 7. und 6. Rippe entfernt wird. Der so entstandene doppeltgestielte Lappen wird in die Mulde eingelegt und dort fixiert. Das Sekret des oberen Abschnittes der Wundhöhle wird direkt nach aussen geleitet. Nachdem der Lappen angeheilt und der untere Abschnitt der Höhle verödet war, wurde in einer zweiten Sitzung der obere Abschnitt der Empyemhöhle in Angriff genommen; es wurde die 4. und 5. Rippe und ein Teil der Skapula reseziert und die Höhle mit gestielten Lappen ausgefüllt. Es trat glatte Heilung ein.

Beachtung verdient noch das Verfahren von Beck[27]), Krause[28]) und Jordan[29]). Beck reseziert über der Mitte der Empyemhöhle zunächst eine Rippe, um mit dem Spekulum sich über die Grösse der Empyemhöhle orientieren zu können und nach dem erhobenen Befunde die Grösse des zu bildenden Lappens und die Zahl der zu resezierenden Rippen bestimmen zu können. Ähnlich geht auch Krause vor, der eine Rippe reseziert und mit dem eingeführten Finger die Höhle abzutasten sucht. Jordan reseziert zu demselben Zwecke zunächst 2—3 Rippen, um die Grösse der Empyemhöhle genau feststellen zu können. Dieser

---

[26]) Sudeck, Beitr. zur klin. Chir. Bd. 25.
[27]) Beck, Berliner klinische Wochenschrift 1898.
[28]) Krause, cfr. Gross, Beitr. zur klin. Chir., Bd. 24.
[29]) Jordan, sc. c. a.

sogen. Explorativschnitt allein ermöglicht es, die Grösse der Empyemhöhle genau festzustellen. Alle anderen zu diesem Zwecke angewandte Methoden sind unsicher und ergeben häufig falsche Resultate.

Die Erfolge der Schedeschen Thorakoplastik sind sehr günstige. Schedes[30]) Statistik ergab nur 9% Todesfälle. Für die Schedesche Thorakoplastik sind in den letzten Jahren besonders warm Jordan[31]) und Kümmell[32]) eingetreten.

Doch fehlt es auch nicht an Gegnern. Friedrich[33]) und Lauenstein[34]) haben sich in letzter Zeit gegen die Schedesche Thorakoplastik ausgesprochen. Sie halten das Entfernen der Pleura costalis für überflüssig. Friedrich[33]) hat 5 grosse Plastiken ausgeführt, ohne die Pleura fortzunehmen. Der Erfolg war in allen Fällen ein vorzüglicher; alle von ihm operierten Patienten wurden wieder vollständig arbeitsfähig.

Lauenstein[34]) hat bei vielen Pyothoraxfällen durch sukzessive Entfernung der Rippen in grosser Ausdehnung schliesslich Heilung erzielt.

Die Stimmen der Gegner sind jedoch nur vereinzelt, die meisten Autoren stimmen darin überein, dass in schweren chronischen Empyemfällen die Schedesche Thorakoplastik allein zum Ziele führen kann.

Vosswinkel hat 135 Fälle von chronischem Empyem gesammelt, bei denen die Thorakoplastik ausgeführt wurde. Wenn auch aus dieser Zusammenstellung nicht ersichtlich ist, wieviel Fälle nach Schede und wieviel nach Estlander operiert wurden, so ist sie doch, weil sie fast alle bis zum

---

[30]) Schede, Statistik, Handbuch der Therapie inn. Krankheiten von Penzold u. Stintzing.

[31]) Jordan, c. a.

[32]) Kümmell, Handbuch der praktischen Chirurgie von Prof. v. Bergmann, Prof. v. Bruns u. Prof. v. Mikulicz, Bd. II.

[33]) Friedrich, Verhandlungen der deutschen Gesellschaft für Chir. 1898. XXVII. Kongress; ref. Beil. zum Centr.-Bl. für Chir. 1898, No. 26.

[34]) Lauenstein, Ebenda.

Jahre 1897 mitgeteilten Fälle enthält, von besonderem Interesse, da dies grosse Material ein Schlussurteil über die Erfolge und Misserfolge der Rippenresektionen zulässt.

Von den 135 Fällen sind

vollständig geheilt	76	= 56,3 %
gebessert . . .	27	= 20 %
gestorben . . .	27	= 20 %
ungeheilt . . .	4	= 3 %
fraglich	1	= 0,7 %

Von den 27 Todesfällen entfallen 6 auf Tuberkulose.

Die Veröffentlichungen der einzelnen Kliniken aus den letzten Jahren haben noch viel bessere Resultate aufzuweisen.

Sticher[35]) teilt aus der Breslauer Klinik 13 Fälle mit, von denen keiner an den Folgen der Operation gestorben ist. Während der Nachbehandlung starben 2, einer an Tuberkulose und einer an einer Psychose.

Jordan[36]) berichtet über 21 Fälle, bei denen die Schedesche Thorakoplastik zur Ausführung kam. Von diesen ist nur einer an den Folgen der Operation gestorben.

Immerhin ist die Schedesche Thorakoplastik ein schwerer Eingriff, der stets eine gewisse schwere Entstellung des Patienten zur Folge hat. Wenn auch Gerhardt[37]) sagt, dass diese Entstellung nicht zu teuer erkauft ist, so sind doch neuere Methoden, die diese Entstellungen verhindern zu können versprechen, als ein Fortschritt in der Therapie chronischer Empyeme zu bezeichnen.

Delorme[38]) trat im Jahre 1893 auf dem französischen Chirurgenkongress mit einer neuen Methode an die Öffentlichkeit. Er sieht die dicken Schwarten, welche die Lunge

---

[35]) Sticher, In.-Diss. Breslau 1896.

[36]) Jordan, sc. c. a.

[37]) Gerhardt, sc. c. a.

[38]) Delorme, Verhandlungen des franz. Chirurgenkongresses 1893, ref. Centr.-Bl. für Chir. 1893, p. 960.

[38]) Derselbe, Gaz. des hôp. 1894, No. 11, ref. Centr. für Chir. 894, p. 420.

fest umschliessen als den Faktor an, der die Wiederentfaltung der Lunge unmöglich macht und eine Heilung des Empyems verhindert. Er sucht durch Entfernen der Schwarten durch die sogenannte Entrindung der Lunge eine Heilung des Empyems herbeizuführen. Sein Verfahren besteht aus 2 Akten:

I. Breite Eröffnung der Brusthöhle durch Bildung einer grossen Klappe aus der Brustwand. Der Hautlappen reicht von der 3.—6. Rippe und hat hinten oben seine Basis, die Hautschnitte verlaufen parallel den Rippen von hinten oben nach vorn unten. Vorn werden die Rippen und Interkostalmuskeln durchtrennt, rückwärts nur die Rippen, worauf die ganze Klappe hinaufgeschlagen wird.

II. Isolierung und Abtragung der ganzen die Lunge deckenden pyogenen Membran, was auf stumpfem Wege gelingen soll. Hierauf wird der Brustwandlappen wieder herabgeschlagen und angenäht. Er heilt anstandslos wieder an und die Rippenenden sollen ebenso knöchern sich verbinden, wie es bei gut adaptierten Rippenfrakturen die Regel ist.

Auf dem französischen Chirurgenkongress 1896 konnte Delorme[39]) schon von 18 Fällen berichten, die nach seinem Verfahren operiert wurden mit 5 Heilungen, 2 Besserungen, 8 Misserfolgen und 3 Todesfällen.

Kurpjuweit[40]) gelang es bis jetzt 56 Fälle aus der gesamten Literatur zusammenzustellen.

Von diesen sind geheilt 20 = 35,7 %
gebessert 11 = 19,7 %
ungeheilt 19 = 33,9 %
gestorben 6 = 10,7 %

Aus dieser Zusammenstellung können wir ersehen, dass die Delormesche Operation nicht so günstige Erfolge aufzuweisen hat wie die Estlander-Schedesche.

[39]) Delorme, Gaz. des hôp., Paris 1896, p. 1445.
[40]) Kurpjuweit, Beitr. zur klin. Chir. Bd. 33.

In Deutschland ist besonders Garre[41]) gegen diese Operation aufgetreten, der ursprünglich ein begeisterter Anhänger derselben war. Nach seiner Meinung ist die von Delorme beobachtete enorme Entfaltung der Lunge nach der Operation in vielen Fällen nur eine scheinbare. Die Pleuraschwarte hat die vordere und hintere Brustwand gewaltsam an einander genähert; schneidet man dieselbe ein, so wird die Inzisionsöffnung durch die Federkraft der auseinander weichenden Rippen erweitert und die Oberfläche der retrahierten Lunge wird auf eine grosse Strecke frei. Garre schreibt die Erfolge den Eingriffen am Thorax zu und nicht der Entrindung.

Delorme selbst widerrät die Entrindung bei oberflächlichen Cavernen der Lunge. Und doch besitzen wir kein absolut sicheres Mittel, um vor der Operation mit aller Sicherheit die Abwesenheit dieser Komplikation feststellen zu können. Delorme glaubt zwar, dass das Galletsche Verfahren für alle zweifelhaften Fälle die Entscheidung bringen könnte. Gallet fand nämlich, wie Delorme berichtet, dass das Röntgogramm bei sklerosierter Lunge eine einheitliche, opake Färbung zeigt und dass die Rippen sich nicht deutlich abheben, während bei ausdehnungsfähiger Lunge die Rippen in normaler Weise sich abzeichnen.

Die Entrindung der Lunge ist vielfach auch mit besonderen Schwierigkeiten verbunden. Riedinger[42]) hält das Ablösen der Schwarte, ohne das Lungengewebe zu zerreissen, in vielen Fällen für unmöglich und sucht dies damit zu erklären, dass die Schwarte nicht nur intim mit der Lunge verwachsen ist, sondern auch Ausläufer in das Lungenparenchym hineinschiebt.

Aus alledem können wir ersehen, dass die Entrindung der Lunge nur bei sorgfältiger Auswahl der Fälle günstige

---

[41]) Garre, Verhandlungen des Kongresses der Deutschen Gesellschaft für Chir. 1898, ref. Beilage zum Central-Bl. für Chir. 1898 No. 26.

[42]) Riedinger, Würzburger Abhandlungen Band I. Heft 11.

Erfolge zu verzeichnen hat, dass sie aber in diesen Fällen entschieden der Schedeschen Thorakoplastik vorzuziehen ist. Vollständige Misserfolge, wie sie von einzelnen erlebt sind, dürften nach Delormes Ansicht, den Wert dieser Operation nicht herabsetzen, da man im Falle des Misslingens der Entrindung stets in der Lage sei, eine plastische Operation an der Thoraxwand anzuschliessen.

Sehr zweckmässig erscheint bei verzweifelten Empyemfällen das Verfahren von Jordan[43]), der in 2 Fällen mit günstigem Erfolge die Entrindung der Lunge mit der Schedeschen Thorakoplastik verbunden hat. In derselben Weise ist Krause mit günstigem Erfolge vorgegangen.

Dasselbe Ziel, welches Delorme auf operativem Wege erreichen will, erstrebt neuerdings Perthes mit Anwendung eines besonderen Aspirationsverfahrens.

Durch Erzeugung eines negativen Druckes in der Pleurahöhle will Perthes[44]) auf die Lunge einwirken und das Bestreben derselben, sich zu erweitern, unterstützen. Perthes hat sein Verfahren bei der Nachbehandlung frischer Empyeme mit sehr gutem Erfolge angewandt. In keinem mit Hilfe dieses Verfahrens von ihm behandelten Falle ist eine Fistel zurückgeblieben. Aber auch bei der Behandlung chronischer Empyeme hat er günstige Resultate aufzuweisen.

Die Perthessche Vorrichtung besteht der Hauptsache nach aus drei Teilen: 1. einer besonders eingerichteten die Wunde deckenden Kappe, 2. einer Saugpumpe, welche den negativen Druck herstellt und unterhält und 3. einem Sammelgefäss mit Manometer zum Auffangen des abgeleiteten Eiters, welches zwischen Saugpumpe und Kappe eingeschaltet ist.

Perthes hat sein Verfahren an 11 chronischen Empyemfällen erprobt. Von diesen sind 5 vollständig geheilt, 2 wesentlich gebessert in dem Sinne, dass die Empyem-

[43]) Jordan, sc. c. a.

[44]) Perthes, Bruns Beitr. Bd. 20.

Derselbe, Mitteilungen aus den Grenzgebieten der Med. und Chir. Bd. 7.

höhle unter dieser Behandlung wesentlich kleiner wurde und nur eine kleine plastische Operation bedingte. In 2 Fällen musste das Aspirationsverfahren abgebrochen werden, einmal wegen Schmerzen, die die Aspiration verursachte, das andere Mal, weil Eiterretention eingetreten war, und in 2 Fällen war das Verfahren überhaupt nicht anwendbar.

Perthes macht den Erfolg des Aspirationsverfahrens abhängig von der Grösse, der Lage und räumlichen Ausdehnung der Empyemhöhle, ferner von der Verkleinerungsfähigkeit der Höhle, welche einerseits bedingt ist durch die Ausdehnungsfähigkeit der Lunge und andererseits von der Nachgiebigkeit der Thoraxwandung, schliesslich von dem Vorhandensein oder Nichtvorhandensein einer Kommunikation zwischen der Empyemhöhle und dem Bronchialbaum. Das Vorhandensein einer Lungenfistel schliesse die Anwendung des Aspirationsverfahrens aus.

Das Perthessche Aspirationsverfahren hat zahlreiche Anhänger: Kümmell[45]) schlägt vor, die Verkleinerung der Empyemhöhle durch die Perthessche Aspiration zu versuchen, bevor man zu einer Thorakoplastik sich entschliesst, und den Erfolg von Zeit zu Zeit durch die Menge Flüssigkeit, die die Höhle fassen kann, zu kontrollieren. Lenhartz[46]) und Hilgenreiner[47]) haben mit diesem Verfahren chronische Empyeme vollständig zur Heilung gebracht. Ferner sprechen sich Sudeck[48]), Jordan[49]) Riedinger[50]) u. a. günstig über das Verfahren aus.

Eine besondere Stellung nehmen die Empyeme Tuberkulöser ein, weshalb wir dieselben hier kurz besprechen wollen. Während die einen keinen Unterschied machen

[45]) Kümmell, sc. c. a.

[46]) Lenhartz, Verhandl. des Kongr. der deutsch. Gesellsch. für Chir. im Jahre 1898, ref. Beil. zum Centr.-Bl. für Chir. 1898, No. 26.

[47]) Hilgenreiner, Vereinsbeilage der deutsch. med. Wochenschr. 1901. (Verein deutscher Ärzte in Prag).

[48]) Sudeck, sc. c. a.

[49]) Jordan, sc. c. a.

[50]) Riedinger, sc. c. a.

wollen zwischen tuberkulösen und nicht tuberkulösen Empyemen, betrachten die anderen die tuberkulösen Empyeme als ein „noli me tangere“. Bäumler[51]) stellt für die Behandlung tuberkulöser Empyeme folgende Regeln auf: 1. Unter allen Umständen muss ein radikaler Eingriff, am besten Thorakotomie mit Rippenresektion gemacht werden, wenn die Probepunktion Eiterkokken im Exsudat nachweisen lässt. 2. Enthält das Exsudat keine Eiterkokken, aber spärliche Tuberkelbazillen oder auch gar keine Bakterien irgend welcher Art, wie dies bei den von Anfang an schleichend verlaufenden oder chronisch gewordenen Exsudaten der Fall ist, so werden bedrohliche Verdrängungserscheinungen zunächst Aspiration einer gewissen Exsudatmenge erforderlich machen. 3. Ist bei einem grossen bereits lange bestehenden Empyem die komprimierte Lunge auch nach dem Ergebnis der Aspiration nur wenig oder kaum ausdehnungsfähig; ist aber dabei der Allgemeinzustand des Kranken leidlich oder gut, das Empyem stationär, so ist unter Umständen ein palliatives Verfahren mehr im Interesse des Kranken als ein operativer Eingriff.

Fränkel[52]) glaubt, dass die Heberdrainage nach Bülau bei der Behandlung der tuberkulösen Empyeme eine grosse Rolle spielen wird.

Tietze[53]) hat in zwei Fällen mit Erfolg das tuberkulöse Empyem mit wiederholten Punktionen und Injektionen von Jodoformglyzerin behandelt. Er glaubt, dem Jodoformglyzerin eine heilende Wirkung zuschreiben zu müssen, da unter dieser Behandlung der Eiter immer dünnflüssiger und schliesslich in eine gelbe, klare, etwas klebrige Flüssigkeit umgewandelt wird.

Diesen von Tietze vorgeschlagenen Weg beschritt auch Perthes[54]) und versuchte gleichfalls mit Jodo-

---

[51]) Bäumler, Verhandl. des med. Kongr. zu Rom 1894, ref. Schmidts Jahrbücher, Bd. 247, p. 150.

[52]) Fränkel, D. med. Wochenschr. 1891, p. 597.

[53]) Tietze, sc. c. a.

[54]) Perthes, sc. c. a.

formglyzerin-Injektionen tuberkulöse Empyeme zu behandeln.

Andere gehen bei mit Tuberkulose komplizierten Empyemfällen radikaler vor. Vielfach werden ausgedehnte Thoraxresektionen gemacht. So haben Lenhartz[55]), Güterbock[56]), Gross[57]), Jordan[58]) u. a. zum Teil mit sehr günstigem Erfolge ausgedehnte Thorakoplastiken bei mit Lungentuberkulose behafteten Patienten ausgeführt.

Trotz alledem scheint ein so radikaler Eingriff, wie eine Thorakoplastik bei schwerer Lungentuberkulose wenig angezeigt, da die Aussichten auf eine Radikalheilung sehr gering sind, und da im Gegenteil nur zu häufig durch die Operation der tödliche Ausgang noch wesentlich beschleunigt wird, wie wir aus den in der Literatur mitgeteilten Fällen ersehen können.

Aus der Breslauer Klinik ist im Jahre 1896 eine Arbeit von Sticher[59]) erschienen, in der die Erfahrungen über die Thorakoplastik niedergelegt sind. Seitdem hat die Behandlung chronischer Empyeme grosse Fortschritte gemacht, indem neue Methoden in Anwendung kamen, dass ich glaube, dass weiteres kasuistisches Material nur fördernd auf die Therapie chronischer Empyeme wirken kann. Es möge mir daher gestattet sein, die seitdem gemachten Erfahrungen an 17 Fällen zu erläutern, deren Krankengeschichte ich folgen lasse.

Fall I. **Michael T.**, 39 Jahre alter Oberstleutnant aus Russland.

Patient ist hereditär nicht belastet. Vor 12 Jahren hat er eine linksseitige trockene Pleuritis durchgemacht. Vor zwei Jahren stiess er sich mit der linken Seite gegen den Griff des Säbels. Er klagte sofort über heftige Schmerzen in der linken Brustseite. Allmählich entstand eine Vorwölbung, welche in

[55]) Lenhartz, D. med. Wochenschr. 1900 Vereinsbeilage p. 256.
[56]) Güterbock, Archiv für klin. Chir., Bd. 44, p. 756.
[57]) Gross, sc. c. a.
[58]) Jordan, sc. c. a.
[59]) Sticher, sc. c. a.

4 Wochen als Empyema pleurae erkannt und sofort operiert wurde. Die Wunde heilte jedoch nicht zu; es blieb eine Fistel zurück. Auch eine später nochmals vorgenommene Operation führte keine Heilung herbei. Pat. kam immer mehr herunter und suchte schliesslich die hiesige Klinik zwecks definitiver Heilung auf.

Befund bei der Aufnahme den 7. VI. 1896:

Mittelgrosser, blass aussehender Mann von schwächlichem Körperbau.

Die linke Thoraxhälfte ist eingesunken. Entsprechend der 6. und 7. Rippe findet man in der linken vorderen Axillarlinie einen fünfmarkstückgrossen Defekt der Thoraxwand. Die Hautränder, die diesen Defekt umschliessen, sind glatt und rings in einer Ausdehnung von 10 cm unterminiert. Die linke Lunge liegt 4—5 cm von der Thoraxwand entfernt. Die Empyemhöhle fasst ca. 450—500 ccm Flüssigkeit. Über der linken Spitze ist der Schall leicht gedämpft, auch über den übrigen Teilen der linken Lunge ist eine Verkürzung des Schalles gegen rechts nachweisbar. Die untere Lungengrenze entspricht hinten in der Skapularlinie der 8. Rippe. Die respiratorische Verschieblichkeit ist eine sehr geringe. Das Atemgeräusch ist über der fossa supraclavicularis verschärft; das Exspirium von unbestimmtem Charakter. Über der fossa supra- und infraclavicularis findet man spärliches, feinblasiges Rasseln auf der Höhe des Inspiriums. Der Lungenbefund rechts ist normal, insbesondere ist nirgends weder Dämpfung noch Rasseln zu konstatieren. Die Herzdämpfung hält sich in normalen Grenzen. Die Herztöne sind rein.

Der Urin ist frei von Eiweiss und Zucker.

Im Sputum keine Tuberkelbazillen.

11. VI. 96. Operation (Geheimrat von Mikulicz).

Es werden von einem Schrägschnitt aus 4—6 cm lange Stücke von der 4., 5., 6., 7., 8. und 9. Rippe subperiostal reseziert. Der freiliegende Teil der linken Lunge ist von einer sehr verdickten Pleura überzogen und kaum verschiebbar. Spaltung und Exzision eines Stückes von der Pleura costalis. Die Höhle wird mit dem scharfen Löffel ausgekratzt und mit dem Paquelin kauterisiert. Tamponade der Wundhöhle mit Jodoformgaze. Aseptischer Verband.

In den ersten Tagen nach der Operation ist die Sekretion sehr stark, so dass die oberflächlichen Schichten des Verbandes öfters gewechselt werden müssen. Am 18. VI. wird der Jodoformgazetampon erneuert. Pat. hat sich gut erholt und fühlt sich ganz wohl. Der weitere Verlauf ist ziemlich protahiert.

Die Wunde zeigt einen schmutzig grauen Belag. Die Sekretion ist auch weiterhin ziemlich reichlich. Vom 26. VI. wird mit Schwarzsalbe verbunden. Doch die Wundhöhle reinigt sich nur sehr langsam unter der Schwarzsalbenbehandlung. Die Granulationen sind welk, grau, hier und da findet man glasige Knötchen, die den Verdacht auf Tuberkulose erwecken. Diese Granulationen werden mit dem Lapis geätzt. Doch das Ätzen verursacht grosse Schmerzen und der Schorf bleibt nach Anwendung des Lapis zu lange bestehen, daher wird weiterhin nur Schwarzsalbe verwendet. Am 30. VII. wird Pat. ungeheilt nach Goczalkowitz geschickt. Die Höhle hat sich nur sehr wenig verkleinert. Vorn oben findet man einen Gang, der bis zur Höhe der Mammilla reicht, vorn unten eine Substanzfistel, welche auf einen Rippenstumpf führt.

Fall II. Max U., 15 Jahre alter Formerlehrling.

Der Vater des Pat. leidet angeblich an Asthma; im übrigen ist die Familienanamnese ohne Belang. Pat. selbst will bis auf eine Erkrankung an Scharlach im 7. Lebensjahre stets gesund gewesen sein. Am 10. V. 97 erkrankte Pat. plötzlich mit Stechen in der linken Seite unter Fieber. Husten und Auswurf war nicht aufgetreten. Erst die zweite am 10. VI. vorgenommene Probepunktion ergab eitriges Exsudat, woraufhin Pat. sofort in die hiesige chir. Klinik aufgenommen wurde. Hier wurde noch an demselben Tage ein Stück der 6. Rippe subperiostal reseziert und der Eiter entleert. Am 27. VII. 97 wurde Pat. bei ausgezeichnetem Allgemeinbefinden mit einer wenig sezernierenden Fistel zur poliklinischen Weiterbehandlung entlassen. Am 31. I. 98 bemerkte Pat., dass der Verband durchgeblutet war. Eine Ursache für die Blutung wusste er nicht anzugeben. Die Fistel wurde in der Poliklinik mit Jodoformgaze tamponiert, woraufhin die Blutung stand. Am 4. II. 98 kam beim Herausnehmen der Jodoformgaze wieder eine Blutung. Pat. wurde sofort in die chirurgische Klinik aufgenommen.

Befund bei der Aufnahme am 4. II. 98:

Sehr blass aussehender Knabe, von grazilem Körperbau in mittlerem Ernährungszustande. Die sichtbaren Schleimhäute und die peripheren Körperteile sind stark cyanotisch. Die linke Thoraxhälfte bleibt bei der Atmung fast ganz zurück. Sie ist an Umfang bedeutend geringer wie die rechte. Im VI. I. R. findet sich in der Axillarlinie eine Fistel. Mit der Sonde gelangt man durch die Fistelöffnung 12—15 cm tief in die Brusthöhle hinein. Die Sekretion ist gering. Beim Abnehmen des ersten Verbandes entleert sich stinkender Eiter. Der Perkussionsschall ist links hinten von der spina scapulae nach

abwärts gedämpft. Das Atemgeräusch ist links hinten abgeschwächt, in den unteren Partien kaum hörbar und in der Umgebung der Fistelöffnung ganz aufgehoben. Die rechte Lunge bietet ganz normalen Befund. Die Brustwirbelsäule zeigt eine mässige Skoliose. Therapie: Ausspülen der Höhle mit Sol. argent. nitr. (1 : 1000), roborierende Diät, Pilul. Blaudii.

19. II. Operation (Geheimrat von Mikulicz).

In tiefer Narkose wird zunächst nach Sondierung des Fistelganges der typische Lappenschnitt angelegt. Es wird ein Hautmuskellappen gebildet, dessen untere Basis der 7. Rippe entspricht. Darauf werden zunächst die freien Enden der 6. Rippe, alsdann Stücke von der 5.—2. Rippe reseziert. Die Fistel endigt unter der Skapula in einem etwa wallnussgrossen Hohlraume, welcher nur als eine Erweiterung der Fistel angesprochen wird. Bei der Spaltung der Pleura zeigt es sich, dass die Resektionen genügen, um einen Verschluss der Fistel zu ermöglichen. Tamponade der Wundhöhle. Fester Kompressivverband.

In den ersten Tagen nach der Operation klagte Patient über heftige Schmerzen in der Wunde. Am 20. II. stieg die Temperatur bis auf 39 ° C. an. Doch konnten an den Lungen ausser einer leichten Bronchitis keine ernsteren Erscheinungen festgestellt werden. 3 Tage darauf kehrte die Temperatur zur Norm zurück und Pat. fühlte sich seitdem ziemlich wohl. Die Sekretion war ziemlich stark. Die Höhle wurde bei jedem Verbandwechsel mit Jodoformgaze tamponiert. Trotz der energischen Tamponade mit Jodoformgaze verkleinerte sich die Höhle stetig und die Lunge dehnte sich gut aus. Pat. fühlte sich ganz wohl und nahm an Gewicht zu. Am 18. III. 98 wurde Pat. auf sein Drängen hin mit einem Schwarzsalbentampon mit einer noch etwa 6 ccm fassenden Höhle entlassen. Die Lunge hat sich sehr gut ausgedehnt. Unterhalb der Wunde ist sowohl vorn wie hinten vesikuläres Atmen zu hören. Pat. hat seit der Operation 10 Pfund an Gewicht zugenommen.

Fall III. Nikolaus M., 26 Jahre alter Eisenbahnbremser.

Aus der Familienanamnese ergeben sich keine Anhaltspunkte für erbliche Tuberkulose. Pat. hat 1891/92 beim Militär gedient und ist wegen linksseitiger Armlähmung als dauernd Halbinvalide entlassen worden. Seitdem hat sich die Gebrauchsfähigkeit des Armes bis auf eine gewisse Schwäche bei schwerer Arbeit wiederhergestellt. Am 17. VIII. 97 erkrankte Pat. plötzlich unter Schüttelfrost, heftigem Stechen und Schmerzen in der linken Brustseite. Er blieb schwer krank, bis Mitte September Eiter aus der Brusthöhle entleert wurde. Daraufhin trat bald Besserung ein, und schon am 1. XII. konnte Pat.

seine Arbeit wieder aufnehmen. Doch am 6. XII. meldete er sich wieder krank wegen zunehmender Schmerzen in der linken Brustseite. Am 16. Januar 1898 entstand in der Operationsnarbe eine Öffnung, aus der sich viel Eiter entleerte. Danach fühlte sich Pat. wohler. Da aber aus der Fistel dauernd etwas Eiter herauskam, suchte Pat. die hiesige Klinik auf.

Befund bei der Aufnahme am 4. II. 98:

Mittelgrosser, schlanker, etwas anämischer Mann in mässigem Ernährungszustande. Es besteht kein Fieber.

Über der 6. Rippe findet sich links eine etwa 15 cm lange Narbe, die in der vorderen Axillarlinie beginnt und längs der Rippe nach hinten verläuft, an deren vorderen Ende man eine von Granulationsgewebe umgebene Fistelöffnung sieht. Die Herzdämpfung ist nicht verbreitert; sie schneidet nach oben mit der 4. Rippe ab. Nach aussen von der Herzdämpfung hat man reinen Lungenschall, der nach unten bis an die Narbe reicht. Von dieser nach abwärts findet man eine Dämpfung, deren obere Grenze hinten den unteren Skapularwinkel schneidet. Über den gedämpften Partien ist der Stimmfremitus und das Atemgeräusch aufgehoben. Vom unteren Skapularwinkel nach aufwärts nimmt die Dämpfung allmählich ab, doch erhält man links hinten nirgends den vollen Lungenschall. Links hinten oben ist auch das Atemgeräusch abgeschwächt. Vorn ist der Perkussionsschall von dem rechtsseitigen nicht verschieden. Über der ganzen rechten Lunge findet man vollständig normale Verhältnisse vor. Die Herztätigkeit ist etwas beschleunigt. Die Herztöne sind rein. Durch die Fistelöffnung dringt die Sonde über 20 cm nach hinten oben in die Brusthöhle.

Therapie: Die Granulationen um die Fistelöffnung werden mit dem Fistelbrenner entfernt und mit Hilfe einer Sonde ein Drainrohr 15 cm tief eingeführt, woraufhin sich ca. 50 ccm gelben Eiters entleeren. Die Höhle wird dann täglich zunächst mit Borsäurelösung später mit Höllensteinlösung ausgespült. Doch am 15. II. bekommt Pat. während der Ausspülung einen Ohnmachtsanfall; daraufhin werden die Spülungen ausgesetzt.

19. II. Operation (Dr. Wagner).

Durchtrennung der Weichteile von der Fistelöffnung nach aufwärts und nach hinten soweit, dass die Skapula abgehoben werden kann. Resektion der 3.—10. Rippe. Die mittleren werden soweit wie möglich nach hinten und vorn weggenommen, von den unteren nur kleinere Stücke aus der Mitte. Die pleura costalis ist über 1 cm dick, eine derbe Schwarte. Die pleura pulmonalis zeigt dasselbe Aussehen. Zwischen beiden liegt ein weiter Hohlraum, der sich nach hinten oben und unten erstreckt.

Sein Umfang entspricht den oben beschriebenen Resektionen. Nachdem die Blutung gestillt ist, wird die kostale Pleura zum Teil exzidiert, im übrigen gespalten soweit die Taschen reichen. Tamponade der Höhle mit Jodoformgaze. Befestigung der Haut über dem Tampon mit Silbernähten. Trockener Verband.

Am ersten Tage nach der Operation ist die Temperatur auf 39° C. gestiegen. Es besteht Husten. Sputum schleimig eitrig. Über der rechten Lunge findet man grossblasige Rasselgeräusche, am deutlichsten hinten unten. Der Puls ist beschleunigt, aber ziemlich kräftig und regelmässig. Pat. bekommt ein Ipecacuanhainfus und in den nächsten Tagen Kampfer und Wein. Am 3. Tage nach der Operation wurde der Verband gewechselt und ein neuer Tampon eingeführt. Die Temperatur ist dauernd hoch. Über der rechten Lunge keine Dämpfung. Beim nächsten Verbandwechsel wird Pyocyaneus gefunden. Der Verband wird wegen des hohen Fiebers öfters gewechselt. Am 28. II. fand man neben zahlreichen grossblasigen Rasselgeräuschen über der rechten Lunge unten in der Axillarlinie Knisterrasseln. Das Sputum war etwas rostbraun tingiert. Der Pat. fühlt sich von Tag zu Tag schlechter. Der Puls und die Atmung sind stark beschleunigt. Am 7. III. fand man über den unteren Partien der rechten Lunge Dämpfung. Trotz reichlich angewandter Excitantien erfolgte am 8. III. mittags der Exitus.

Die Sektion ergab: Links altes Empyem mit schwielig verdickter Pleura. Atelektase der linken Lunge ohne entzündliche Veränderungen des Lungenparenchyms. In der rechten Lunge Bronchitis, Bronchiektasien und lobuläre Pneumonien in grosser Ausdehnung im Mittel- und Unterlappen. Pleuritische Verwachsungen. Dilatatio cordis, bräunliche Verfärbung des Herzmuskels.

Fall IV. Mathilde F., 33 Jahre alte Gastwirtsfrau.

Die Mutter der Pat. ist an unbekannter Krankheit gestorben; im übrigen ist die Familienanamnese ohne Belang. Von 10 Kindern, die Pat. geboren hat, leben nur noch 4, die übrigen sind in den ersten Lebensjahren an Krämpfen gestorben. Pat. selbst will stets gesund gewesen sein. Mitte Mai 1898 erkrankte sie angeblich an Lungenkatarrh und Rippenfellentzündung im Anschluss an das letzte Wochenbett. Ende Mai wurde eine Punktion gemacht und $^1/_4$ Liter klarer, etwas bräunlicher Flüssigkeit entleert. Pat. genas dann und war viele Wochen gesund. Vor 4 Wochen bekam Pat. wieder kurzen Atem und fieberte wieder. Da der Zustand sich nicht bessern wollte, suchte Pat. die hiesige Klinik auf.

Befund bei der Aufnahme am 2. IX. 98:

Die rechte Thoraxhälfte bewegt sich bei der Atmung nicht mit. Über der ganzen rechten Thoraxhälfte findet man von der spina scapulae an Dämpfung. Vorn findet man von der 4. Rippe nach abwärts absolute Dämpfung. Das Atemgeräusch ist über den gedämpften Partien abgeschwächt aber deutlich hörbar. Über der rechten Spitze ist das Atemgeräusch unbestimmt. Links findet man überall vollen Lungenschall und normales Atemgeräusch. Der untere Leberrand ist 3 Finger breit unter dem Rippenbogen in der Mammillarlinie zu fühlen. Die linke Herzgrenze ist nach links verschoben. Der Spitzenstoss ist im 5. I. R. $1\frac{1}{2}$ Finger ausserhalb der Mammillarlinie zu sehen und zu fühlen. An der Spitze hört man ein leises systolisches Geräusch. Eine vorgenommene Probepunktion ergibt eitriges Exsudat. Temp. 38° C., Puls 98, Respir. 36.

3. IX. wird unter Schleich ein 5 cm langer Schnitt auf der 8. Rippe in der rechten hinteren Axillarlinie geführt. Durchtrennung der Weichteile, subperiostale Resektion eines Stückes der 8. Rippe, Eröffnung der Pleura und Entleerung des rahmigen Eiters. Darauf wird ein Drainrohr eingeführt und die Weichteilwunde mit Jodoformgaze tamponiert. Verband nach Mikulicz. In den ersten Tagen nach der Operation ist die Temperatur noch ziemlich hoch und die Eiterung sehr stark. Die Untersuchung des bei der Operation entleerten Eiters ergab staphylococcus pyogenes aureus in Reinkultur. Wegen der starken Eiterung wird der Verband öfters gewechselt und beim Verbandwechsel am 3. Tage nach der Operation wird das Protektiv entfernt. Allmählich kehrt die Temperatur zur Norm zurück und die Eiterung lässt nach. Am 29. IX. fasste die Höhle 300 ccm Inhalt. Am 4. X. wird Pat. an den Perthesschen Apparat angelegt. In den ersten Tagen entleeren sich reichliche Eitermengen in die Flasche. Am 5. XI. beträgt die Kapazität der Höhle 46 ccm. Am 17. XI. konnten nur noch 4 ccm Flüssigkeit in die Höhle, die noch ca. 4 cm lang war, eingegossen werden. Doch in den nächsten Tagen stellt es sich heraus, dass die schnelle Verkleinerung der Empyemhöhle nur eine scheinbare gewesen ist. Beim Verbandwechsel ist wieder sehr viel Eiter herausgekommen und dann betrug die Fistellänge 12 cm. Es hat also eine Eiterretention bestanden. Am 26. XI. gelingt es 75 ccm Flüssigkeit in die Höhle einfliessen zu lassen. Am 6. XII. betrug die Fistellänge 19 cm. Da sich in diesem Falle der Perthessche Apparat nicht bewährt hat, wird eine Thorakoplastik beschlossen.

4. XII. Operation (Prof. Henle).

Es wird ein grosser Schnitt gemacht von dem inneren Ende der rechten Schultergräte in leicht nach aussen offenem Bogen bis in die hintere Axillarlinie nach unten und vorn reichend, wo er etwa 15 cm unterhalb der Axilla endet. Der Ausdehnung des Schnittes entsprechend wird die 3.—8. Rippe reseziert und zwar wird die hintere Hälfte der Rippen völlig entfernt. Es zeigt sich, dass die Pleura costalis schwielig verdickt und besonders im unteren Teil mit Eiter bedeckt ist. Nach Austupfen des Eiters wird ein Stück aus der Schwiele exstirpiert. Die ganze Höhle wird dann mit Jodoformgaze austamponiert und die Haut über dem Tampon durch einige Silbernähte fixiert.

Pat. ist nach der Operation sehr erschöpft und klagt über heftige Schmerzen in der Wunde. Sie bekommt eine Kampfer- und eine Morphiumspritze. Die ersten Tage nach der Operation ist Pat. noch sehr schwach, sie bekommt weiter Morphium und Kampfer. Die Temperatur ist gleichfalls gestiegen bis 38,8° C. Pat. erholt sich langsam von dem schweren Eingriff. Der Tampon wird am 21. XII. erneuert. An der entfernten Jodoformgaze wird Pyocyaneus vorgefunden. Die Temperatur ist zur Norm zurückgekehrt. Vom 23. ab wird mit Schwarzsalbe verbunden. Die Sekretion ist noch ziemlich stark. Beim Verbandwechsel wird eine Lungenfistel gefunden. Unter der Schwarzsalbenbehandlung verkleinert sich die Wundhöhle sehr rasch und die Sekretion nimmt ab. Am 25. I. 99 wird Pat. mit der Weisung entlassen, sich weiter mit Schwarzsalbe verbinden zu lassen. Die Wundhöhle ist stark verkleinert, in ihrem unteren Teile geschlossen. An der Innenwand der Wunde bestehen druckempfindliche, überwuchernde Granulationen.

Fall V. Leopold L., 29 Jahre alter Schlosser.

Die Eltern des Pat. leben und sind gesund. Er selbst will bis auf sein jetziges Leiden stets gesund gewesen sein. Vor 2 Jahren erkältete sich Pat., als er sehr erhitzt ein kaltes Bad nahm. Seidem will er dauernd husten. Um Weihnachten 1897 bekam Pat. eine Lungenblutung, im nächsten Vierteljahr hat er noch 2 mal eine Lungenblutung gehabt. Seitdem ist keine Lungenblutung mehr aufgetreten, doch ist der Husten geblieben. Im April 1898 traten plötzlich heftige Schmerzen in der linken Brusthälfte auf. Pat. will dabei sehr viel gehustet, aber nicht gefiebert haben. Im Februar 1899 wurde ein Erguss in der linken Pleura festgestellt und durch Aspiration ca. 1 Liter trüber Flüssigkeit entleert. Seitdem hat Pat. nur wenig Beschwerden; nur Treppensteigen, längeres Gehen und viel Sprechen verursacht Atembeschwerden. Auf Anraten eines Arztes sucht Pat. die hiesige Klinik auf.

Befund bei der Aufnahme am 12. V. 99:

Kleiner, schwächlich gebauter Mann von blasser Hautfarbe. Schleimhäute anämisch. Fettgewebe atrophisch. Die Pupillen sind gleichgross und reagieren prompt auf Lichteinfall.

Der Thorax ist lang und schmal. Beim Atmen bleibt die linke Brusthälfte deutlich zurück. Hinten in den unteren Partien zeigt die linke Thoraxhälfte eine beträchtliche Erweiterung. Über der linken fossa supra- und infraclavicularis ist der Perkussionsschall deutlich tympanitisch. Vom 1. I. R. nach abwärts besteht absolute Dämpfung, die am Sternum bis zum 5. I. R., in der Mammillarlinie bis zur 6. Rippe hinabreicht. Unterhalb dieser Grenze zeigt sich bis zum Rippenbogen eine relative Dämpfung, die dem Traubeschen Raume entsprechen dürfte. Rechts vom Sternum findet sich eine Zone relativer Dämpfung, die nach unten bis zum processus xiphoideus reicht; nach aussen wird diese Zone durch eine Linie begrenzt, die von der Articulatio sterno-clavicularis beginnend, die Mammilla gerade berührt und unten im 6. I. R. endigt; nach links geht sie gerade bis zur Mitte des Sternums und überschreitet nur im 1. I. R. das Brustbein. Nach aussen von dieser gedämpften Zone ist rechts vorn und hinten reiner Lungenschall. Hinten geht rechts die untere Lungengrenze bis zum XI. proc. spin. Die ganze linke Thoraxhälfte ist hinten absolut gedämpft. Auf der ganzen linken Seite ist das Atemgeräusch abgeschwächt. Über der linken Spitze findet man spärliches Rasseln. Rechts hört man über der Spitze unbestimmtes Atmen, im übrigen ist rechts das Atemgeräusch rein vesikulär. Rechts vom Sternum sieht man in dem gedämpften Bezirk deutliche Pulsation. Herzspitzenstoss ist nirgends sicht- und fühlbar. Die Leber reicht in der Mammillarlinie 2 Querfinger breit über den Rippenbogen. Bauchorgane im übrigen ohne Besonderheiten. Im Urin kein Eiweiss und kein Zucker. Im Sputum keine Tuberkelbazillen.

19. V. wird in der vorderen Axillarlinie im 5. I. R. die Pleura mit einem Troikart punktiert und langsam 2000 ccm dünnflüssigen eitrigen Exsudats entleert. Alsdann werden 75 ccm Jodoformglyzerin in die Pleurahöhle injiziert. Pat. ist während dieser Prozedur etwas kollabiert, hat starken Hustenreiz und stark beschleunigte Atmung. Nach Entleerung der Flüssigkeit lässt sich durch Perkussion feststellen, dass die Dämpfung rechts vom Sternum völlig verschwunden ist, und dass die Dämpfung links vom Sternum weniger intensiv ist. Pat. erhält flüsssige Kost und bleibt im Bett. Abends steigt die Temperatur auf

38° C. Doch Pat. erholt sich bald und die Temperatur kehrt zur Norm zurück. Seit dem 24. V. ist Pat. vollkommen fieberfrei; er steht auf. Der Appetit ist noch gering. Auf der ganzen linken Thoraxhälfte hört man jetzt Krepitation. Die Lunge scheint sich immer mehr auszudehnen. Vollständig verschwunden ist die Dämpfung im Traubeschen Raume; zum grossen Teil die Dämpfung auf der rechten Seite. Im Urin wird Jod nachgewiesen. Kein Sputum. Am 7. VI. wird Pat. auf seinen Wunsch in die poliklinische Behandlung entlassen. Bei seinem Weggange wurde folgender Befund erhoben: Links ist im 1. und 2. Interkostalraum der Perkussionsschall tympanitisch, es folgt dann absolute Dämpfung, die bis zur Höhe des proc. xiph. hinabreicht. Der Traubesche Raum ist frei. Die absolute Dämpfung geht bis zur Mitte des Sternums. In der Höhe der Mammilla fängt rechts ein relativ gedämpfter Bezirk an, der von der Mitte des Sternums bis in die rechte Parasternallinie reicht und nach unten in die Leberdämpfung übergeht. Stärkste Herzpulsation ist rechts vom Sternum fühlbar.

15. VI. wird Pat. wieder aufgenommen. Es werden mittelst Troikart 1800 ccm Eiter entleert und 90 ccm Jodoformglyzerin injiziert. Abends beträgt die Temperatur 37,3° C. bei 114 Pulsschlägen in der Minute. Pat. fühlt sich etwas matt; sonst ist das Allgemeinbefinden relativ gut. Am folgenden Tage ist Pat. abends sehr unruhig. Grosses Angstgefühl. Pat. fühlt sich sehr schwach. Temperatur 37,8° C., Puls 136 Schläge in der Minute, Atmungsfrequenz 28. Am 17. VI. ist Pat. schon wesentlich ruhiger. Der Appetit bessert sich. Puls 110 Schläge in der Minute, Atmungsfrequenz 20. Pat. bekommt Kreosot und Tinct. amar. aa 3 mal tägl. 5 Tropfen. Am 20. VI. wird Pat. als gebessert entlassen.

Fall VI. Paul G., 22 Jahre alter Landwirt.

Familienanamnese ohne Belang. Pat. selbst war stets gesund. Im Oktober 1899 kam er zum Militär. Am 5. I. 1900 erkrankte er plötzlich mit Schüttelfrost unter starken Atembeschwerden und Stechen in der linken Seite. Er wurde sofort im Garnisonlazarett in Neisse aufgenommen und verblieb dort bis zum 21. I. 1901. 14 Tage nach seiner Aufnahme wurden $^3/_4$ Liter Exsudat mittelst Punktion aus der Pleurahöhle abgelassen. Daraufhin trat nur eine vorübergehende Besserung ein. Am 6. III. 1900 wurde eine Rippe reseziert und die Thoraxhöhle drainiert. Im August stand er zum ersten Male auf. Die Atembeschwerden haben allmählich soweit nachgelassen, dass er am 21. I. 01 entlassen werden konnte. Zwecks definitiver Heilung kam er in die hiesige chirurg. Klinik.

Befund bei der Aufnahme am 5. II. 1901:

Mittelgrosser ziemlich kräftig gebauter Mann in mässigem Ernährungszustande,

Im Urin kein Eiweiss und kein Zucker.

An der linken Thoraxhälfte findet sich im 8. I. R. in der Skapularlinie eine fingerdicke Fistel. Die Sonde dringt durch die Fistelöffnung 16 cm nach oben und innen. Die Kapazität der Höhle beträgt 100 ccm. Sekretion ist mässig. Der Thorax ist flach gebaut. Die linke Thoraxhälfte ist weniger umfangreich wie die rechte. Die linke Thoraxhälfte wird bei der Inspiration fast gar nicht erweitert. Beide Supraklavikulargruben sind eingefallen, besonders stark die linke. Auf der Vorderseite ergibt die Perkussion eine starke Verkürzung des Schalles links, rechterseits Schachtelton. Auf der Hinterseite links überall Dämpfung. Atemgeräusch rechts leise, vesikulär, links kaum zu hören. Lungengrenzen vorn rechts 6., links 4. Rippe. Die untere Lungengrenze rechts gut verschieblich. Stimmfremitus rechts gut, links stark abgeschwächt.

Am 12. II. wird Pat. an den Perthesschen Apparat angelegt. Der Apparat muss öfters neu angelegt werden, weil er mit der Zeit undicht wird. Die Sekretion ist anfangs ziemlich reichlich. Die Höhle verkleinert sich dauernd. Am 20. II. fasst die Höhle noch 50 ccm, am 14. III. noch 21 ccm und am 20. III. kaum 11 ccm Flüssigkeit. Die Aspiration wird jetzt abgebrochen und die kleine Höhle mit Schwarzsalbe verbunden. Am 23. III. wird beim Verbandwechsel Pyocyaneus gefunden. Die Sekretion ist wieder reichlicher geworden und die Höhle hat sich wieder vergrössert. Die Granulationen sind welk und schlaff. Am 25. III. beträgt die Kapazität der Höhle 60 ccm. Eine Sonde kann jetzt 16 cm nach innen oben eingeführt werden. Die Sekretion hat etwas nachgelassen, doch nur vorübergehend. Am 29. III. beträgt die Kapazität der Höhle 110 ccm. Die Sonde konnte 18 cm tief eingeführt werden.

30. III. Operation (Prof. Henle).

Schnitt von der Fistel ausgehend schräg von unten aussen nach oben innen. Zurückpräparierung der Weichteile. Darauf Durchsägung der 8.—5. Rippe in der Richtung des Hautschnittes zusammen mit den Weichteilen an zwei etwa 5 cm von einander entfernt liegenden Stellen unter verhältnismässig geringer Blutung. Es zeigt sich nun an der Pleura costalis eine $^1/_2$—3 cm dicke, weisslich gelbe Schwarte. Nach Durchtrennung derselben und Entfernung des umschnittenen Pleuradaches erlangt man einen Einblick in die Höhle, die sich noch

nach oben lateral weiter fortsetzt. Es werden deshalb noch Teile der 4. und 3. Rippe reseziert. Im oberen Winkel ist die Schwarte über 3 cm dick. Es gelingt nur schwer und unvollkommen die kostale Schwarte zu entfernen. Die Lungenpleura ist ebenfalls mit einer derben $^1/_2 - 1\,^1/_2$ cm dicken Schwarte bedeckt. Dieselbe wird eingeschnitten und stumpf und, wo das nicht möglich, mit der Schere grösstenteils entfernt, wobei mehrfach das Lungenparenchym verletzt wird. Bei weiterer Untersuchung zeigt es sich, dass die Höhle sich auch nach unten noch fortsetzt, unterhalb der 8. Rippe. Es wird jedoch mit Rücksicht auf die Grösse des bisherigen Eingriffs von einem Vorgehen nach dieser Richtung Abstand genommen und der Verschluss dieses Teiles der Empyemhöhle auf eine 2. Sitzung aufgespart. Einlegen eines dicken Drains nach oben bis zum Ende der Höhle. Hautverschluss durch Aluminium-Bronzenähte. Trockener Verband.

Nach der Operation klagt Pat. über heftige Schmerzen in der Wunde. Die Atmung ist nicht wesentlich beschleunigt. Wegen Durchblutung des Verbandes muss öfters überbunden werden. Doch die Schmerzen lassen bald nach. Pat. fühlt sich ziemlich schwach. Die Temperatur ist normal. Am 1. VI. wird versucht, vorsichtig die Höhle mit warmer Borsäurelösung auszuspülen, mit Rücksicht auf den auftretenden Husten aber wird die Auspülung unterlassen. Die Nahtlinie ist nicht geschwollen und nicht gerötet. Die Wundhöhle sezerniert mässig stark. Das Allgemeinbefinden ist wesentlich besser. Am 8. IV. werden die Nähte entfernt. Die Nahtlinie ist vollkommen geheilt. Der Verband wird jeden zweiten Tag gewechselt. Die Umgebung des Drainrohrs wird mit Schwarzsalbe verbunden. Pat. fühlt sich ganz wohl. Am 14. IV. gelangt man mit der Sonde 11 cm tief. Die Höhle fasst noch 75 ccm. Die Wundhöhle zeigt reine Granulationen. Pat. hat keine Schmerzen, fühlt sich ganz wohl und sieht besser aus als vor der Operation. Vom 30. IV. ab wird die Höhle mit Jodoformglyzerin ausgespült. Die Fistel verkleinert sich nur sehr langsam. Am 25. V. wird Pat. auf seinen Wunsch zur poliklinischen Behandlung entlassen. In die Fistel lässt sich eine Sonde noch 8 cm weit einführen, mit Hilfe derselben lässt sich eine Höhle deutlich nachweisen. Mässig starke Sekretion. Allgemeinbefinden gut.

Fall VII. Gustav H., 32 Jahre alter Gärtner.

Familienanamnese ohne Belang. Patient hatte im September 1896 eine Lungenentzündung durchgemacht. Da sich angeblich im Anschluss daran eine grosse Menge Eiter in der

Brusthöhle ansammelte, wurde er 10 Wochen später operiert. Nach seiner Angabe sollen ihm mehrere Rippen entfernt und viel Eiter ausgeflossen sein. Nach ¼jähriger Behandlung im Krankenhause wurde er entlassen. Wegen der noch zurückgebliebenen Fistel war er noch weiter in poliklinischer Behandlung. Im Oktober 1897 hat sich die Fistel geschlossen und ist 2 Jahre symptomlos geblieben. Ende September 1899 trat eine Anschwellung an der linken Seite auf, die im Oktober inzidiert wurde. Seitdem blieb dauernd eine sezernierende Fistel zurück. Trotz nochmals vorgenommener Operation konnte keine Heilung erzielt werden und Pat. begab sich in die hiesige Klinik zwecks definitiver Heilung der Fistel.

Befund bei der Aufnahme am 29. VI. 01:

Ziemlich grosser, schmächtiger Mann in mittlerem Ernährungszustande. Temp. 36,8° C. Puls 88 Schläge in der Minute. Respir. 22, auf die rechte Thoraxhälfte beschränkt.

Die Supra- und Infraklavikulargruben sind eingesunken. Der Thorax von verhältnismässig grossem Längsdurchmesser im Vergleich zum Quer- und Tiefendurchmesser. Die Interkostalräume rechts weit, links zusammengedrückt. Die linke Thoraxhälfte ist im Gebiete der Axillarlinien eingedrückt. Daselbst findet sich in Verlängerung der Skapularlinie eine Fistelöffnung, von welcher aus strahlige Narben nach vorn ziehen. Aus der Fistelöffnung entleert sich reichlich Eiter. Perkussion ergibt Dämpfung über beiden Spitzen, links stärker wie rechts. Links findet man von der Klavikula bis zur 3. Rippe vorn eine Zone hellen Lungenschalles, daran anschliessend Dämpfung bis oberhalb des Rippenbogens. In der vorderen Axillarlinie findet sich in Höhe der 7. Rippe ein handtellergrosses Gebiet mit tympanitischem, metallischem Beiklang. Links hinten heller Lungenschall von der 1. Rippe bis zum unteren Skapularwinkel, von da ab Dämpfung, welche absolut wird im handbreiten Umfang um die Fistel. Rechts über der Spitze Dämpfung, sonst überall reiner Lungenschall. Über den nicht gedämpften Partien verschärftes Inspirium, einzelne Rhonchi, über den gedämpften abgeschwächtes Atmen. Das Herz ist nach rechts verlagert. Spitzenstoss im 5. I. R. 2 Finger breit links vom Sternum. Rechte Dämpfungsgrenze 2 Finger rechts vom Sternum; Töne leise. Systolisches Geräusch an der Spitze. Fassungsvermögen der Empyemhöhle 200 ccm.

Therapie: 1. VII. wird Pat. an den Perthesschen Apparat angelegt. Der Apparat funktioniert gut und verursacht keine Beschwerden. 9. VIII. fasst die Höhle noch 20 ccm. Die Atmung ist viel freier. Pat. fühlt sich ganz wohl und hat

an Gewicht zugenommen. Am 25. VIII. fasste die Höhle nur noch 5 ccm. Das Allgemeinbefinden ist vortrefflich. Doch einen vollständigen Verschluss verhindert die hintere Thoraxwand in der Umgebung der Skapula.

30. VIII. Operation (Prof. Henle). Bogenförmiger Hautschnitt, welcher um die Skapula herumgeht. Die Skapula wird mit grosser Mühe vom Brustkorbe abgehoben und mit Haken nach oben gehalten. Unter grossen Schwierigkeiten wird dann ein etwa $1^1/_2$ hohlhandgrosses Stück der Thoraxwand reseziert, welches mindestens 4—5 in Kallusmassen eingebettete Rippen enthält. Dann folgt Ablösung der mindestens bleistiftdicken Schwarte von der Lunge, bis man auf schwarzblaues Lungengewebe kommt. Einführung eines Drains: Verschluss der Wunde mit Draht- und Seidennähten. Kissen. Verband. Die Blutung während der Operation war ziemlich beträchtlich.

Pat. erholt sich rasch nach dem schweren Eingriff. 7. IX. Verbandwechsel. Entfernen der Nähte. Die vertikal verlaufende Narbe sezerniert an mehreren Stellen Eiter, oben an der Skapula findet sich eine vorgewölbte, druckschmerzhafte Stelle. Die horizontal verlaufende Nahtlinie reaktionslos. Einführung von 3 Drains. Feuchter Verband. Die Sekretion lässt allmählich nach. Am 15. IX. werden alle Drains bis auf das im unteren Wundwinkel liegende entfernt. Das im oberen Skapularwinkel befindliche wird durch einen Schwarzsalbentampon ersetzt. Am 17. IX. verlässt Pat. das Bett. Die hintere Wunde ist fast ganz verklebt. Nirgends ist eine Vorwölbung nachzuweisen. Über der linken Thoraxhälfte ist noch vollständige Dämpfung, auskultatorisch ist Atemgeräusch bis zur 6. Rippe wahrnehmbar. Am 25. IX. wird das Drain um die Hälfte gekürzt. Die Sekretion hat bedeutend abgenommen. Atemgeräusch bis an die Drainstelle hörbar. Aufhellung des absolut gedämpften Schalles über der linken Spitze. Am 8. X. steigt plötzlich unter Frosterscheinungen die Temperatur auf $38{,}8^0$ resp. $39{,}2^0$ C. Sekretion mässig, nicht verändert. Über der gesunden Lungenhälfte kein von früher abweichender Befund. Seit dem 10. X. besteht eine Anschwellung in der Regio suprascapularis, die deutliche Fluktuation zeigt. Punktion fördert seröse Flüssigkeit zu Tage, die sich als steril erweist. Temperatur immer noch hoch. Am 11. X. gehen reichliche Eitermengen ab, woraufhin die Temperatur zur Norm herabfällt. Die Sonde gelangt jetzt 20 cm tief. Einführung eines ebenso langen Drains. Die Sekretion nimmt in den folgenden Tagen ab. Der Verlauf bietet weiter nichts Besonderes. Am 26. IV. 02

wird Pat. auf seinen eigenen Wunsch entlassen. Befund bei der Entlassung: Die linke Thoraxhälfte in der mittleren Partie vorn und hinten stark eingesunken, unten vorn am Rippensaum stark vorgewölbt. Es besteht eine 35 cm lange Narbe, die in der Mammillarlinie beginnt und schräg nach hinten oben verläuft, um am oberen Ende des medialen Randes der Skapula zu enden. Im oberen Teil ist die Narbe stark eingezogen und wird bei herabhängendem Arme von der Skapula etwas überdeckt. Es besteht eine 3 cm lange, 6 cm tiefe und 3 ccm Flüssigkeit fassende, wenig sezernierende Fistel. Allgemeinbefinden gut.

Fall VIII. Paul Kn., 19 Jahre alter Arbeiter.

Vater des Pat. starb mit 62 Jahren wahrscheinlich an Tuberkulose; im übrigen ist Familienanamnese ohne Belang. Pat. selbst will bis auf eine Erkrankung an schwarzen Pocken im 4. Lebensjahre stets gesund gewesen sein. Sein jetziges Leiden begann Anfang Oktober 1900 mit einem Lungenkatarrh. Ende Oktober stellten sich plötzlich Stechen und Reissen in der linken Brusthälfte ein und zwar so heftig, dass er das Bett nicht mehr verlassen konnte. Einige Tage darauf will Pat. die Beobachtung gemacht haben, dass es bei allen Bewegungen des Oberkörpers in der linken Brustseite „plätscherte". Im März 1901 wurde auf operativem Wege massenhaft Eiter aus der Brusthöhle entleert, doch die Wunde heilte nicht zu. Deswegen sucht Pat. die hiesige Klinik auf.

Befund bei der Aufnahme am 25. X. 01.:

Kleiner grazil gebauter Mann in schlechtem Ernährungszustande, mit atrophischer Muskulatur und sehr reduziertem Fettpolster. Hautfarbe sowie sichtbare Schleimhäute auffallend blass.

Die linke Thoraxhälfte stark eingezogen, besonders fällt dies an der Vorderseite auf, wo direkt eine trichterförmige Einziehung zu sehen ist, deren tiefsten Punkt die Gegend der linken Mammilla bildet. Auf der Hinterfläche des Brustkorbes besteht direkt unter der Skapula, der VIII. Rippe entsprechend, eine Fistel, deren Umgebung eine blaurote Verfärbung zeigt. Mit der Sonde gelangt man durch den Fistelgang nach vorn und oben etwa 12 cm tief, nach vorn und unten ungefähr ebensoweit. Die Empyemhöhle fasst 500 ccm Flüssigkeit. Der Umfang des Thorax beträgt in der Höhe der Mammilla links $32\frac{1}{2}$, rechts $35\frac{1}{2}$ cm. Die Atmung ist oberflächlich, dabei bewegt sich die linke Brusthälfte so gut wie gar nicht. Beim Husten und bei tieferen Atembewegungen neigt Pat. den Kopf resp. den Oberkörper stärker nach links herüber. Infolge-

dessen wird die an sich schon bestehende Skoliose der Wirbelsäule noch stärker. Perkussion ergibt hinten über der ganzen linken Brusthälfte gedämpften Schall. Vorn findet man ebenfalls gedämpften Schall bis zur 3. Rippe nach abwärts. Über den gedämpften Partien ist das Atemgeräusch sehr abgeschwächt oder ganz aufgehoben. Rechts findet man normalen Lungenschall, nur über einem kleinen Bezirk über der Spitze ist der Schall etwas gedämpft.

Das Herz ist nach rechts verschoben. Herzdämpfung überragt nach rechts den rechten Brustbeinrand. Herztöne sind rein. Puls 108 Schläge in der Minute. Atmungsfrequenz 26—28. An den Abdominalorganen nichts Abnormales. Im Urin finden sich geringe Mengen Eiweiss, nach Esbach gemessen $^1/_4\,^0/_{00}$, kein Zucker. Indikan ist etwas vermehrt.

Therapie: Die Fistel wird allmählich erweitert und am 1. XI. wird Pat. an den Perthesschen Apparat angelegt bei 30 mm Manometerdruck. Unter dieser Behandlung bessert sich das Allgemeinbefinden. Die Atmung wird leichter. Am 15. XI. betrug die Kapazität der Empyemhöhle nur 55 ccm. Hinten oben bis zur Höhe der Fistelöffnung kann man jetzt schon etwas abgeschwächtes Atmen hören. Die Dämpfungsgrenze des Herzens ist mehr nach links gerückt, so dass man die rechte Herzgrenze etwa in der Mitte des Sternums findet. Bei weiterer Anwendung des Perthesschen Apparates verkleinert sich die Höhle nur sehr unbedeutend. Am 23. XI. beträgt die Kapazität der Höhle noch 45 ccm. Der Eiweissgehalt des Urins ist auf $^1/_8\,^0/_{00}$ zurückgegangen. Pat. fühlt sich ziemlich wohl.

4. XII. Operation (Geheimrat von Mikulicz).

Nach Umschneidung der Fistelöffnung und Auskratzung des Fistelganges wird im Verlauf der 7. Rippe sowohl nach vorn wie nach hinten eingeschnitten und ein reichlich 10 cm langes Stück von dieser Rippe subperiostal reseziert und die ziemlich dicke Pleura costalis exzidiert. Dann wird die Grösse der Empyemhöhle genau festgestellt und daraufhin noch ziemlich reichliche Stücke der 6., 8. und 9. Rippe zum Teil bis an den Knorpelansatz reseziert, um die ganze Höhle freizulegen. Ein ungefähr 2 cm langer Riss im Zwerchfell, der bei der Operation entsteht, wird vernäht. Die schwartig verdickte Pleura costalis wird entfernt und die Empyemhöhle soweit, wie nötig, ausgekratzt. Die Höhle wird dann mit Wasserstoffsuperoxyd ausgespült und darauf mit Jodoformgaze tamponiert. Die äussere Wunde wird über der Tamponade mit zwei Katgutnähten genäht.

In den ersten Tagen nach der Operation fühlt sich Pat. sehr schwach. Die Temperatur ist nur vorübergehend etwas angestiegen. Beim Verbandwechsel wird Pyocyaneus gefunden. Die Sekretion ist anfangs ziemlich stark, doch allmählich lässt sie nach. Vom 20. XII. wird die Höhle wegen wieder zunehmender Absonderung täglich beim Verbandwechsel mit Wasserstoffsuperoxyd ausgespült. Die Sekretion lässt unter dieser Behandlung wieder nach. Die Wundhöhle verkleinert sich nur sehr langsam. Seit dem 7. I. wird zur Tamponade keine Jodoformgaze mehr, sondern steriler Mull verwandt, weil Pat. seit einigen Tagen über starke Kopfschmerzen klagt, die in letzter Zeit bis 3 Stunden nach jedem Verbandwechsel anhielten. Seit dem 19. I. findet sich im Urin nichts Pathologisches: Kein Eiweis, keine Indikanvermehrung. Pyocyaneus ist am 19. II. völlig verschwunden. Die Sekretion ist sehr gering. Die Kapazität der Empyemhöhle beträgt aber noch 100 ccm. Am 23. II. beträgt die Kapazität der Höhle nur noch 36 ccm. Pat. fühlt sich ganz wohl. Von jetzt ab wird nur mit Schwarzsalbe verbunden. Unter dieser Behandlung verkleinert sich die Höhle weiter. Am 16. III. war sie nur noch 16 ccm gross. Vom 5. V. wird in die Wundhöhle, die zu einer bleistiftdicken Fistel sich verengt hat, Jodoformglyzerin eingespritzt. Am 21. V. musste Pat. im Anschluss an die Jodoformglyzerininjektion stark husten, wobei etwas Jodoform per os entleert wurde. Deswegen werden die Jodoformglyzerininjektionen ausgesetzt und die Fistel nur mit Schwarzsalbe verbunden. 9. VI. wird Pat. entlassen mit folgendem Befund: Es besteht nur noch eine hanfkorngrosse mit trockenem Schorf bedeckte Wunde. Der Verband, welcher 2 Tage gelegen hat, enthält kein Sekret. Die linke Thoraxhälfte ist stark eingezogen. Die Wirbelsäule im Brustteil ist rechts skoliotisch. Die Schultern stehen ziemlich in gleicher Höhe. Schmerzen und Husten hat Pat. nicht.

Nachuntersuchung am 25. VI. 03. Die Wunde war dauernd geschlossen. Pat. fühlt sich ganz wohl, kann leichte Arbeit verrichten. Bei grösseren Anstrengungen geht ihm leicht der Atem aus, bei leichter Arbeit hat er keine Beschwerden. An der linken Thoraxwand ist ein grosser Defekt vorhanden.

Fall IX. Hedwig G., 19 Jahre alte Näherin.

Als Kind hatte Pat. Masern. Mit 6 Jahren machte sie eine rechtsseitige Lungenentzündung durch, an die sich eine Brustfellentzündung anschloss. Mit einer Spritze wurde Eiter aus der Brusthöhle entleert. Am 12. V. 92 wurde die erste Empyemoperation gemacht, die zweite Weihnachten 1892 zur

Beseitigung der Fistel. Doch die Fistel schloss sich nicht. Pat. ist dann 2 Jahre lang 2 mal wöchentlich zum Verbinden gegangen. Als die langwierige Behandlung nichts fruchtete, gab Pat. sie auf und verband sich zu Hause. Die Fistel sezernierte bald mehr, bald weniger. Pat. weiss nicht, ob die Sekretion unter irgend welchen äusseren Einflüssen schwankte. Gelegentlich schloss sich die Fistel, wodurch Pat. direkt krank wurde, so dass die Fistel gewaltsam geöffnet werden musste. Vor 3 Monaten erfolgte zum ersten Male und vor 6 Wochen zum zweiten Male ein Bluterguss aus der Fistel. Es wurden kalte Umschläge auf die Brust gemacht, worauf die Blutungen standen, 2 Tage nach der letzten Blutung erfolgte eine dritte. Pat. war nach jeder Blutung sehr schwach und musste zu Bett liegen.

Befund bei der Aufnahme. 14. I. 02.

Ausserordentlich blasses, schmächtiges Mädchen. Herz intakt. Entsprechend der 6. rechten Rippe eine quer verlaufende, etwas eingezogene Narbe, in deren hinteren Ende eine ganz feine durch Krusten verschlossene Fistel. Links heller Klopfschall. Rechts von der Skapula abwärts Dämpfung. Über den Spitzen ist das Atemgeräusch vesikulär mit etwas verlängertem Exspirium. Vorn links über der 2. Rippe sakkadiertes Atmen. Über den gedämpften Partien ist das Atemgeräusch abgeschwächt. Harn frei von Eiweiss und Zucker, viel Phosphate enthaltend. Therapie: Die Fistel wird zunächst durch Einführung eines immer dickeren Drains erweitert.

24. I. Operation (Geheimrat von Mikulicz).

Die Fistel wird gespalten und aus der 7.—10. Rippe ein 7—8 cm langes Stück subperiostal reseziert. Exzision der schwartigen Pleura costalis. Die Interkostalarterien werden mit Klemmen gefasst, die liegen bleiben. Die oberste der resezierten Rippen war sehr hart und als regenerierte früher resezierte Rippe aufgefasst. Im Wundgrunde liegt das Zwerchfell in Handtellergrösse frei zu Tage. 2 Jodoformgazebeutel werden in die Empyemhöhle hineingelegt. Aseptischer Verband.

Abends musste der Verband überbunden werden, weil er ziemlich stark durchgeblutet war. Am 3. Tage nach der Operation werden die Klemmen entfernt und ein Jodoformgazebeutel hineingelegt. Das subjektive Befinden ist gut. Die Jodoformgazetampons werden alle 3 Tage erneuert. Am 2. II. wurde die Höhle für 5 Minuten mit Wasserstoffsuperoxyd gefüllt und dann frisch tamponiert. Am 11. II. wird Pat. entlassen. Die Wundhöhle ist mit ausgezeichneten, glatten Granulationen ausgekleidet. Der Grund der Wunde hebt sich,

der obere recessus ist vollkommen ausgefüllt. Seit ihrer Entlassung wird Pat. 2mal in der Woche in der Poliklinik verbunden. Die Fistel wird mit Karbolglyzerin ausgefüllt und mit Schwarzsalbe verbunden. Doch konnte eine Heilung nicht erzielt werden. Daher liess sich Pat. am 7. VII. 02 wieder aufnehmen.

Befund bei der Aufnahme: Grosses, schlankes Mädchen in mässigem Ernährungszustande. Unterhalb der rechten Mamma findet sich eine 1—3 cm breite von der hinteren Axillarlinie bis zur rechten Parasternallinie verlaufende, stellenweise stark eingezogene Narbe. In der vorderen Axillarlinie liegt in der Narbe eine Fistelöffnung von Linsengrösse, aus der spärliches, dünneitriges Sekret entleert wird. Bei Sondierung des Fistelganges stösst man in $2^1/_2$ cm Tiefe auf einen Widerstand. Bei der Atmung bleibt die rechte Thoraxhälfte nicht wesentlich hinter der linken zurück.

Therapie: Drainage, Schwarzsalbe. Sodann Ätzung der Fistel mit Argent. nitr., worauf die Sekretion stärker wird. 27. VII. wird Pat. entlassen. Die Fistel ist noch 2 cm lang. In die Fistel wird ein Schwarzsalbentampon eingeführt. Pat. wird poliklinisch weiter behandelt, bevor man zu einer Operation sich entschliesst.

Fall X. **Fritz W.,** 10 Jahre alter Schulknabe.

Eltern des Pat. sind gesund. Von 10 Geschwistern sind 6 in den ersten Lebenswochen gestorben, 4 leben und sind gesund. Ende Februar 1901 soll Pat. von seinen Mitschülern an der linken Brust so mit Fäusten bearbeitet worden sein, dass er gleich darauf über Schmerzen in der linken Brustseite klagte. Auch zeigte die Haut daselbst in den nächsten Tagen eine blaugrüne Verfärbung. Mitte März wurde Pat. von seinem Arzte, der ihn vom 3. Tage seiner Erkrankung ab behandelte, nach einem Krankenhause gebracht, wo durch eine Inzision 2 Liter Eiter aus der Pleurahöhle entleert wurden. Ein Drain scheint nicht eingeführt worden zu sein. Am 21. Mai wurde Pat., da die Wunde vollkommen geschlossen war, geheilt aus dem Krankenhause entlassen. Pat. hatte bis Ende Juli keine Beschwerden. Da stellten sich wiederum Schmerzen an derselben Stelle wie früher ein. Am 12. August brach die Narbe wieder auf und es entleerte sich Eiter aus der Wunde. Seitdem hat sich die Wunde nicht mehr geschlossen und Pat. sucht deswegen die hiesige Klinik auf.

Befund bei der Aufnahme am 4. XI. 01.

Ein für sein Alter grosser, schmächtiger Knabe mit mässiger Muskulatur und ebensolchem Fettpolster. Pat. sieht auffallend

blass aus; die sichtbaren Schleimhäute sind gleichfalls ganz blass. Pat. trägt die rechte Schulter etwas tiefer wie die linke. Herzdämpfung ist wenig nach rechts verbreitert, sie reicht etwas über die Mitte des Sternums. Herztöne sind rein. Puls ziemlich voll. 108 Schläge in der Minute.

Die linke Brusthälfte ist gegen die rechte auffallend abgeflacht. Bei der Respiration bewegt sie sich in den oberen Partien nur wenig, in den unteren gar nicht mit. Etwa 11 cm von der Wirbelsäule entfernt, findet sich in der Höhe der 8. Rippe eine 4 cm lange, tief eingezogene Narbe, in deren Mitte eine Eiter sezernierende Fistel besteht. Mit der Sonde gelangt man durch die etwa 5 mm weite Fistel an einen rauhen Knochen. Der Fistelgang lässt sich nur in einer Länge von 4 cm sondieren, letzteres ist schmerzhaft. Über den oberen Partien der linken Lunge findet man hellen normalen Schall, unterhalb der Fistel besteht Dämpfung. In der Axillarlinie beginnt die Dämpfung an der VI., vorn an der IV. Rippe. Die untere Lungengrenze ist nicht verschiebbar. Entsprechend dem Perkussionsbefunde hat man in den oberen Partien zum grössten Teil normales Atemgeräusch, in den unteren Partien ist die Atmung fast gänzlich aufgehoben. Circumferenz des Thorax in der Höhe der Mammilla beträgt rechts 33, links 29 cm.

Abdominalorgane ohne Befund. Allgemeinbefinden leidlich.

Es wird beabsichtigt, die bestehende Fistel, die dem im Pleuraraume befindlichen Eiter keinen genügenden Abfluss verschafft, allmählich zu erweitern, um den Pat. an den Pertheschen Apparat anlegen zu können. Erst nach einigen Tagen gelingt es, das Drainrohr zwischen den rauhen Knochen hindurchzuschieben. Die Eiterung ist reichlich. Doch das Drain muss wieder gekürzt werden, da sich beim Verbandwechsel Eiter im Strahle hinter dem Drain entleert, während sonst in den letzten Tagen die Absonderung ziemlich gering war. Das Drain war wahrscheinlich zwischen zwei Rippen eingeklemmt und verhinderte so die Sekretion.

4. XII. Operation (Geheimrat von Mikulicz).

Die Fistel wird bis auf die Thoraxwand zirkumzidiert und der Kanal nach der Pleurahöhle gesucht. Es zeigt sich, dass sich sowohl nach vorn unten sowie nach hinten oben eine mässige Höhle erstreckt. Es wird sodann dem Verlauf der 6. Rippe entsprechend von der Fistelöffnung aus nach vorn und hinten eine Inzision gemacht, die Knochenhaut durchtrennt und die Rippe in einer Ausdehnung von 6 cm herausgelöst. Dasselbe Verfahren wird bei der 7. Rippe eingeschlagen. Es wird sodann die Pleuraschwarte soweit wie möglich exzidiert.

Da die Empyemhöhle noch nicht ganz freigelegt ist, werden von den Rippenstümpfen noch kleine Stücke reseziert. Nachdem so die ganze Höhle freigelegt, einige Partien ausgekratzt und die nötigen Unterbindungen vorgenommen worden sind, wird die ganze Höhle mit Jodoformgaze austamponiert und die äussere Wunde nur mit 2 Nähten geschlossen. Trockener Verband.

Die Temperatur hat nur am 2. Tage nach der Operation die Höhe von 37,9 ° C. erreicht, sonst war sie nie über 37,5 ° C. Wegen geringer Nachblutung musste nach der Operation noch eine Unterbindung vorgenommen werden. Das Allgemeinbefinden ist leidlich. Der oberflächliche Verband wird öfters gewechselt. Nachdem der Tampon am 10. und 12. gelockert worden ist, wird er am 14. entfernt. Sehr intensive Pyocyaneusinfektion. Eine Blutung ist nach Entfernung des Tampons nicht eingetreten. Sekretion mässig. Die Wundhöhle, die nur an einzelnen Stellen geringen Belag zeigt, wird mit Wasserstoffsuperoxyd ausgespült und dann mit Jodoformgaze tamponiert. Vom 20. XII. wird der Verband und Tampon täglich gewechselt und die Höhle ausgespült. Die Sekretion ist ziemlich stark. Am 27. XII. war Pyocyaneus nicht mehr so intensiv, daher wird der Verband nur jeden 2. Tag gewechselt. Die Granulationen sehen jetzt besser aus und wuchern kräftig. Die Wundhöhle ist nach allen Richtungen etwas kleiner geworden. Auch die äussere Wundöffnung hat sich verkleinert. Pat. fühlt sich wohl und hat seit der Operation 5 Pfund zugenommen. Seit dem 2. I. 02 ist die Atmung in den oberen Partien an der linken Lunge etwas freier geworden. Die Sekretion lässt nach. Der Heilungsprozess macht gute Fortschritte. Die Höhle hat sich wesentlich verkleinert. Das Allgemeinbefinden lässt nichts zu wünschen übrig. Pat. hat das Bett verlassen. Am 9. I. hat die Höhle nur noch eine Länge von 10 cm und eine Tiefe von 5—6 cm. Pyocyaneus ist vollkommen verschwunden. Von jetzt ab werden Tampons mit Schwarzsalbe in die Wundhöhle eingeführt. Am 22. I. war die Höhle nur noch von geringer Ausdehnung. Der Perkussionsschall ist nur noch in einer ganz schmalen Zone um die Wunde herum gedämpft. Pat. wird am 5. II. als geheilt entlassen. Es besteht nur noch eine ziemlich oberflächliche Vertiefung, die fast in allen Teilen mit Epithel bekleidet ist. Pat. geht ganz gerade. Es besteht keinerlei Neigung der linken Schulter. Atemfrequenz 16 in der Minute.

Fall XI. Frieda Sch., 7 Jahre altes Schulmädchen.

Eine Schwester der Pat. ist im Alter von 2 Jahren an Lungen- und Hirnhautentzündung gestorben; im übrigen ist

die Familienanamnese belanglos. Mit 2 Jahren hat Pat. Masern gehabt. Ihr jetziges Leiden begann am 23. XI. 01 mit linksseitiger Lungenentzündung, die in 10 Tagen abgeheilt war. Doch 14 Tage später erkrankte Pat. aufs neue mit hohem Fieber, Erbrechen und Kopfschmerzen an Brustfellentzündung. Bis zum 9. II. lag Pat. unter Fieber krank. Eine vorgenommene Probepunktion ergab eitriges Exsudat in der linken Pleurahöhle, woraufhin Pat. sofort in ein Krankenhaus gebracht wurde. Dort wurde am 15. II. nach einer Rippenresektion der Eiter abgelassen. Nach 8 Wochen wurde Pat. zur ambulatorischen Weiterbehandlung mit einer Fistel entlassen. Da sich die Fistel nicht hat schliessen wollen, suchte Pat. die hiesige Klinik auf.

Befund bei der Aufnahme am 3. X. 02.:

Puls 124; Temp. 37,5° C. Resp. 28.

Zart gebautes Kind von gelblich bleicher Gesichtsfarbe, ohne Ödeme, ohne Exantheme. Mund und Rachen ohne Befund. Herz in normalen Grenzen. Herztöne rein; regelmässig. Die linke Lunge reicht hinten bis zur Höhe des X. proc. spin., die rechte bis zum XII. proc. spin. Der Lungenschall ist links von der 7. Rippe abwärts gedämpft, von der 9. Rippe wird die Dämpfung absolut. Von der Linea axillaris posterior verläuft der 8. Rippe entsprechend bis zur Linea angularis eine Narbe, in deren Mitte sich eine Fistelöffnung befindet, aus der sich beim Husten Eiter entleert. Die Höhle fasst 75—100 ccm. Auskultation ergibt links sehr abgeschwächtes Atemgeräusch, rechts vesikuläres Atmen mit verschärftem Inspirium. Kein Auswurf; kein Husten. Im Urin kein Eiweiss und kein Zucker.

Therapie: Einführen eines Drains und Ausspülen der Höhle mit warmer Kochsalzlösung. Unter dieser Behandlung hat sich die Dämpfung etwas aufgehellt. Es wird von Tag zu Tag ein stärkeres Drain in die Fistel eingeführt und die Höhle täglich ausgespült. Am 18. X. wird in rechter Seitenlage Kochsalzlösung durch das Drainrohr eingegossen. Beim Aufsitzen entleert sich nur eine geringe Menge Flüssigkeit, sodass das Fassungsvermögen der noch vorhandenen Höhle auf 20 ccm geschätzt wird. Die untere Lungengrenze ist links in der vorderen Axillarlinie an der 6. Rippe, in der hinteren Axillarlinie etwas höher. Der Perkussionsschall ist etwes verkürzt. Das Atemgeräusch normal. Am 19. X. wird die Empyemhöhle mit Karbolglyzerin ausgespritzt. Am 20. X. wird Pat. entlassen und zur Weiterbehandlung der Poliklinik überwiesen.

Seit der Entlassung hat sich Pat. im allgemeinen gut befunden. Sie wurde jeden dritten Tag mit Injektionen von

Karbolglyzerin unter Druck behandelt. Bei den Injektionen benahm sie sich stets sehr ungeberdig. Am 8. II. 03 bekam Pat. während. einer solchen Injektion einen Anfall, der folgendermassen beschrieben wurde: Die Augen sind anfangs nach links gerichtet, nach einiger Zeit tritt Nystagmus ein. Klonische und tonische Zuckungen in allen Extremitäten, vorwiegend aber rechts. Die linke Gesichtsmuskulatur ist deutlicher an den Zuckungen beteiligt wie die rechte. Der Anfall klang allmählich ab, er dauerte im ganzen ca. 1 Stunde. Pat. wurde sofort in die Klinik in leicht benommenen Zustande aufgenommen. Es existiert Nystagmus beider Augen. Ein Unterschied in der Lidweite ist nicht nachzuweisen. Patellarreflexe sind beiderseits leicht gesteigert. Puls 140. Rechte Lunge ohne Befund. Links findet sich in Höhe der 7. Rippe eine mässig sezernierende Fistel. Von der Fistel nach abwärts eine ziemlich intensive Dämpfung. Bald nach der Aufnahme bekam Pat. wieder einen Anfall. Starke Konvulsionen aller Extremitäten. Links hauptsächlich klonische, rechts tonische Krämpfe. Die Augen sind nach links gerollt. Zuckungen der linken Gesichtshälfte. Die rechte ist fast frei. Das Kind ist dabei benommen. Allmählich tritt wieder Nystagmus ein und die Konvulsionen nehmen ab. Dauer des ganzen Anfalls ca. 2 Minuten. Abends hat Pat. keinen Anfall mehr. Sie hat 5 Mal gebrochen, zuerst Speisereste, dann schleimige Massen. Die Temperatur ist auf 38,4 ° gestiegen. Puls ist auf 120 gefallen. Resp. 30. Am 9. II. hat Pat. keinen Anfall gehabt, doch noch 6 mal schleimige Massen gebrochen. Temperatur ist zur Norm gesunken, ebenso ist der Puls normal. Urin und Stuhl lässt sie unter sich. Die Augen sind nach rechts gewendet. Es besteht Blicklähmung nach links. Auf dieser Seite scheint auch Hemianopsie zu bestehen. Der Augenhintergrund bietet normale Verhältnisse. Die rechte Lidspalte ist etwas enger wie die linke. Der linke Arm und das linke Bein sind leicht paretisch. Bewegungen werden unsicher und zitternd ausgeführt. Die Sensibilität ist kaum nennenswert herabgesetzt. Reflexe beiderseits verstärkt, kaum ein Unterschied zwischen links und rechts. Am 10. II. nachts hatte Pat. wieder 8 Anfälle von 2—10 Minuten Dauer gehabt, weitere 4 Anfälle mittags und abends wieder 7 Anfälle. Sonst ist der Zustand unverändert. Pat. lässt Urin und Stuhl unter sich. Urin leicht trübe, ohne Eiweiss und Zucker. Am 11. II. hatte Pat. im Laufe des Vormittags 10 Anfälle. Zuerst tritt Nystagmus auf, der immer stärker wird. Dann beginnen klonische Krämpfe im linken Bein, etwas später im rechten Bein, dann im linken Arm, linker Gesichtsmuskulatur, dann

erst im rechten Arm. Die rechte Gesichtsmuskulatur bleibt frei. Der Nystagmus hört auf der Höhe des Anfalles auf. Die Augen sind krampfhaft nach rechts gerollt. Beim Schwächerwerden des Anfalles tritt wieder Nystagmus ein, der etwa $^1/_4$ Stunde noch andauert. Während des Anfalles auch Schlundkrämpfe. Pupillarreflexe sind immer erhalten. Während eines Anfalles ist Pat. benommen, in den längeren freien Zwischenräumen ist sie vollkommen klar. Sie klagt über Kopfschmerzen unbekannten Sitzes. Kein Erbrechen mehr. Die Parese der Augenmuskeln ist verschwunden; deutlich paretisch sind noch die linken Extremitäten. Es besteht auch deutlich Ataxie. Temperatur ist annähernd normal. Puls schwankt sehr zwischen 100 und 140. Resp. 25, regelmässig.

Am 12. II. waren nur noch morgens 2 Anfälle. Seitdem ist Pat. von durchaus freiem Sensorium, sie klagt über keine Schmerzen mehr. Die Paresen sind zum grossen Teil zurückgegangen. Am Auge ist gar nichts mehr nachzuweisen. Immerhin besteht noch deutliche Ataxie der Extremitäten, die namentlich bei Gehversuchen deutlich hervortritt. Pat. kann indessen allein gehen. Appetit ist gut. Pat. hält Stuhl und Urin. Sie spielt im Bett sitzend. Am 16. II. fühlt sich Pat. ganz wohl; sie geht nur noch leicht ataktisch. Das Sensorium ist vollkommen frei. Stuhl- und Urinentleerungen gehen normal vor sich. Am 17. II. 03 klinische Vorstellung. Die krampfartigen Erscheinungen sind vollkommen vorübergegangen. Daraus kann man sicher die Diagnose auf Embolie stellen. Die Therapie des Empyems wird nun wieder fortgesetzt, doch ist bei den Einspritzungen grosse Vorsicht geboten. Pat. wird zur poliklinischen Weiterbehandlung entlassen.

Fall XII. Gustav St., 19 Jahre alter Kutscher.

Pat. erkrankte am 13. XII. 01 plötzlich unter hohem Fieber an Schmerzen in der rechten Bauchgegend und Stuhlverstopfung. Dabei war aber kein Erbrechen, kein Schüttelfrost und kein Husten aufgetreten. Pat. wurde damals mit Umschlägen behandelt und 14 Tage später an 2 Stellen hinten in der Nierengegend und an der 4. Rippe geschnitten. Eine Rippe wurde nicht reseziert. Es soll sehr viel Eiter entleert worden sein. Die Öffnung in der Nierengegend soll mit der an der 10. Rippe nicht kommuniziert haben. Pat. wurde weiter mit Jodoformgazetamponade, Drainage und Ausspülungen behandelt. Am 15. VI. 02 wurde Pat. in die hiesige Klinik aufgenommen. Zur Zeit der Aufnahme betrug die Kapazität der Höhle 450 ccm. Bei der klinischen Vorstellung am 20. VI. 02 wurde angenommen, es handele sich um einen subphrenischen Abszess infolge

von ulcus duodeni oder ventriculi. Seit dem 23. VI. wurde Pat. an den Perthesschen Apparat angelegt. Unter dieser Behandlung verkleinerte sich die Höhle bis auf 150 ccm. Pat. wurde am 8. VIII. entlassen und zu Hause mit Ausspülungen der Höhle weiter behandelt. Die Höhle soll sich seit seiner Entlassung weiter verkleinert haben. Da sie sich aber nicht schliessen wollte, suchte Pat. wieder die hiesige Klinik auf. Über bedeutende Schmerzen oder Atembeschwerden klagte er nicht.

Befund bei der Aufnahme am 4. XII. 02.:

Temp. 36,8, Puls 84. Urin sauer, frei von Eiweiss und Zucker. Indikan nicht vermehrt. Herzdämpfung normal; Herztöne rein. Die rechte Thoraxhälfte bewegt sich beim Atmen nicht mit. Die Supra- und Infraklavikulargegend ist stark eingefallen. Über der ganzen rechten Thoraxhälfte ausgesprochene Dämpfung, in den oberen Partien vorn etwa bis zur 3. Rippe nach abwärts und hinten bis zum 1. Brustwirbel weniger ausgesprochen, weiter unten fast absolut werdend. Das Atemgeräusch ist rechts kaum hörbar, links über der ganzen Lunge vesikulär. Der Brustumfang beträgt in Höhe der Mammilla rechts 41 cm, links 43 cm, bei tiefer Inspiration beträgt der ganze Thoraxumfang 87 cm, bei tiefer Exspiration 84 cm. In der hinteren Axillarlinie findet sich rechts im 10. I. R. eine der Rippe entlang gehende 8 cm lange Narbe, in welcher sich eine erbsengrosse Öffnung findet, aus der etwas dünnflüssiger, gelblicher Eiter hervorquillt. Eine Sonde dringt 20 cm tief in der Richtung nach der Lungenspitze. Die Höhle nimmt 20 ccm Flüssigkeit auf. In der Skapularlinie sieht man über dem Darmbeinkamm eine ähnliche Öffnung, in die die Sonde 5 cm tief eindringt. Beide Öffnungen kommunizieren nicht miteinander. Therapie: Der Pat. wird zunächst mit Spülungen der Höhle mit H_2O_2, Drainage und Schwarzsalbenverbänden behandelt. Die am 14. XII. vorgenommene Bestimmung der Kapazität der Höhle ergibt, dass diese noch 25 ccm Flüssigkeit aufnimmt. Die Fistel über dem Darmbeinkamm ist nur noch 3 cm lang.

22. XII. Operation (Dr. Heile).

In ruhiger Äternarkose wird zunächst ein Längsschnitt in der vorderen Axillarlinie geführt von 20 cm Länge. Nach Durchtrennung der Haut und der betreffenden Partien des Serratus anticus werden 6 Rippen (3.—8.) in einer Ausdehnung von 5—8 cm reseziert. Dabei wird das Diaphragma angeschnitten, so dass die Peritonealhöhle freiliegt. Die Öffnung im Diaphragma wird sofort durch einen Tampon verschlossen.

Da die Eiterhöhle noch nicht ganz freigelegt ist, wird der Schnitt bis in die Axilla weitergeführt und auch die 2. Rippe reseziert. Auf der Hohlsonde wird der Fistelgang gespalten und die stellenweise 2 cm dicke Schwarte von der Lunge abgelöst. Bei der Öffnung der Fistel fliesst eine beträchtliche Menge dünnen mit weisslichen, mohngrossen Körnchen vermischten Eiters. Die Körnchen werden untersucht und ergeben sich als typische aktinomykotische Drusen. Tamponade der Wundhöhle mit Jodoformgaze und Verschluss der Wunde mit Katgutnähten bis auf eine etwa 5 cm lange Öffnung für den Tampon. Kissen. Verband.

Postoperativer Verlauf. Pat. hat den grossen Eingriff verhältnismässig gut überstanden und sich rasch erholt. Vom 25. XII. ab bekommt Pat. innerlich Jodkali. Am 1. XII. werden die Tampons, die schon vorher bei jedesmaligem oberflächlichem Verbandwechsel gelockert wurden, entfernt. Die Höhle wird mit Jodoformglyzerin ausgespült, worauf ein 20 cm langes Drainrohr in die Höhle eingeführt wird. Mit der Sonde kann man bequem bis zur Klavikula vordringen. Die Kapazität der Höhle beträgt 110 ccm. Im weiteren Verlauf bekommt Pat. eine leichte mit Fieber einhergehende Bronchitis, die rasch verschwindet. Pat. fühlt sich dauernd wohl und nimmt an Körpergewicht zu. Die Sekretion ist dauernd sehr stark. In der Umgebung der Wunde findet man zahlreiche mit aktinomykotischen Körnchen gefüllte, stecknadelkopfgrosse Abszesse. Seit dem 25. XII. leidet Pat. an Schlaflosigkeit, die mit Trional bekämpft wird.

27. XII. Nachoperation. Da die Sekretion sehr stark ist, wird, um dem Eiter genügenden Abfluss zu verschaffen, die äussere Wunde durch die bei der ersten Operation vernähten Weichteile nach oben bis zur Klavikula geöffnet und die Höhle mit Jodoformgazestreifen von 80 cm Länge tamponiert. Auskratzen der hinteren unteren Fistel und Tamponade derselben mit Jodoformgaze. Am 31. XII. wird der Tampon gewechselt und die Höhle mit Kochsalzlösung ausgespült. Pat. bekommt in Rückenlage sofort einen heftigen Hustenreiz und kann nur auf der Seite liegen. Der Husten wird mit Morphium bekämpft. Am 4. 1. 03 wird der Tampon gewechselt. Die Sekretion ist noch stark. Die hintere Fistel schliesst sich allmählich. Im Urin wird Jod nachgewiesen. Der Kräftezustand des Pat. verschlechtert sich, die Schlaflosigkeit nimmt zu. Am 23. I. hat Pat. stark ödematöse Fussrücken. Im Urin kein Eiweiss und keine Zylinder. Pat. hat bis jetzt im ganzen 220 g Jodkali genommen. Beim Verbandwechsel am 24. I. findet man

die distale Hälfte der Wunde geschlossen. In den Wundrändern sind keine Abszesse mehr nachzuweisen. Spülung der Höhle mit Kochsalzlösung und Tamponade mit Jodoformgaze. Vom 25. I. wird wegen Appetitlosigkeit kein Jodkali mehr gegeben. Pat. erhält 3mal täglich 20 Tropfen Tinct. amar. Am 26. I. klagt Pat. über Schmerzen in der linken Brusthälfte. Bei der Perkussion ergibt sich links hinten von der 9. Rippe nach abwärts absolute Dämpfung, rechts hinten lässt sich gleichfalls eine Dämpfung in derselben Höhe nachweisen. Das Atemgeräusch ist in dem gedämpften Bezirk abgeschwächt. Die Wundhöhle wird in derselben Weise wie oben weiter behandelt. Am 28. I. hat Pat. plötzlich eine Anschwellung am rechten Ellenbogengelenk bekommen. Der ganze rechte Oberarm ist ödematös. Starke purpuraartige mit zahlreichen Hämorrhagien durchsetzte Eruption in der Gegend des Schulterblattes, des Schultergelenks und des oberen Teiles des Oberarmes. Der Kräftezustand wird von Tag zu Tag schlechter, die Atmung immer oberflächlicher. Am 3. II. 03 erfolgt um 9 Uhr 45 Min. abends der Exitus.

Bei der Autopsie wurden sehr ausgedehnte aktinomykotische Veränderungen der rechten Thoraxhälfte mit vollständiger Kompression der rechten Lunge gefunden. Nur der rechte Oberlappen war noch lufthaltig. Der linke Pleuraraum war in eine etwa 1 Liter trüber Flüssigkeit enthaltende Höhle umgewandelt. Die Pleuraserosen sind mit zahlreichen Knötchen und rasenförmigen aktinomykotischen Granulationen bedeckt. Das Mediastinum vorn und hinten ohne Veränderungen. Das Perikard auch praevertebral vollkommen frei. Aber in der Bauchhöhle in der Gegend des lobus Spigelii zwischen Leber, Pankreas und Magen die bursa omentalis ganz ausfüllend und alle genannten Organe verdrängend, fand sich ein kindskopfgrosser, gut abgekapselter aktinomykotischer Abszess. Die übrigen Organe ohne Befund.

Fall XIII. Eduard Br., 29 Jahre alter Fleischer.

Eine Schwester des Pat. starb an Schwindsucht. Pat. hat als Kind an epileptischen Krämpfen gelitten, sonst will er nie ernstlich krank gewesen sein. Am 23. XI. 99 machte Pat. einen Selbstmordversuch und schoss sich mit einem Revolver in die Brust dicht innen von der linken Brustwarze. Er wurde sofort in die hiesige Klinik aufgenommen. Da man wegen der zunehmenden Pulszahl, bis 150 in der Minute, eine Verletzung des linken Herzens oder des Herzbeutels nicht hat vollständig ausschliessen können, wird von Geheimrat von Mikulicz die 4. Rippe freigelegt und das sternale Ende derselben reseziert.

Von einem weiteren Eingriff wurde Abstand genommen, da die linke Lunge bis ans Sternum herüberreichte, was mit Sicherheit eine Verletzung des Perikards resp. eine Haemoperikard ausschliessen liess. Da sich im weiteren Verlauf Temperatursteigerungen einstellten, wurde nach wiederholten Probepunktionen, die blutig gefärbten sterilen Inhalt ergaben, 2mal durch Punktion der blutige Inhalt aus der Brusthöhle entleert. Am 1. II. 1900 wurde Pat. bei gutem Allgemeinbefinden entlassen. Nach seiner Entlassung klagte Pat. noch dauernd über Husten und als die Beschwerden stärker wurden, liess er sich wieder in die Klinik am 28. III. 1900 aufnehmen. Bei seiner Aufnahme war über der rechten Lunge überall normaler Lungenschall. Über der rechten Spitze war das Exspirium verlängert, vorn fand man auf der Höhe des Inspiriums pfeifende Geräusche. Links war vorn bis zur Klavikula normaler Lungenschall, hinten über der Spitze mässige Dämpfung, vom proc. spin. des 3. Brustwirbels war die Dämpfung absolut. Vorn über der Spitze hört man abgeschwächtes Bronchialatmen, hinten ist das Atemgeräusch fast ganz aufgehoben. Am 29. III. wird eine Rippe reseziert und der Eiter entleert. Einführung eines Drains, Tamponade der Wunde mit Jodoformgaze; darüber Mosettig-Battist. Nach der Operation stellten sich epileptische Krämpfe ein. Pat. bekommt dauernd Bromkali. Abgesehen von leichten Fiebererscheinungen war der Wundverlauf ohne Störung. Am 1. VI. wurde Pat. als gebessert entlassen. Doch die Fistel sezernierte dauernd ziemlich stark und hatte keine Neigung zur Heilung. Deswegen liess sich Pat. wieder in die Klinik aufnehmen. Bei seiner Aufnahme am 12. IX. 1900 betrug die Kapazität der Höhle 100 ccm. Die Sonde drang in die Fistel 18—19 cm tief. Am 19. IX. wurde Pat. an den Perthesschen Apparat bei 30 mm Manometerdruck angelegt. Der Apparat musste nur einmal vorübergehend abgenommen werden, weil Eiterretention eingetreten war, sonst funktionierte er gut. Am 3. XI. betrug die Kapazität der Höhle bei mässiger Sekretion 30 ccm. Die Sonde dringt 15—18 cm nach oben hinten. Eine weitere Verkleinerung der Höhle konnte nicht erzielt werden, daher wurde eine Thorakoplastik beschlossen. Das Allgemeinbefinden hat sich während der Behandlung mit dem Perthesschen Apparat wesentlich gebessert.

20. XII. Operation (Prof. Bier-Greifswald). Hautschnitt von aussen unten nach oben innen entsprechend dem Verlauf der Empyemhöhle. Nach Zurückklappen des Hautlappens nach oben wird die der Fistel nach unten anliegende 8. Rippe in einer Ausdehnung von 3—4 cm reseziert, dann mit der Hand

in die Wundhöhle eingegangen und entsprechend dem Verlauf der Höhle Stücke von der 5. und 7. Rippe reseziert. Darauf wird die ca. 2 cm dicke Pleura costalis entfernt und soweit wie möglich auch die dicke grauweisse Schwarte auf der Pleura pulmonalis teils durch Abpräparierung teils durch Abreissen entfernt. Einlegen zweier dicker Drains. Tamponade mit Jodoformgaze. Verschluss des oberen Teiles der Wunde mit 5 Aluminiumbronzenähten. Trockener Verband.

Pat. hat den Eingriff gut vertragen. Wundverlauf ohne Störung. Die Wundhöhle verkleinert sich allmählich. Im weiteren Verlauf wird Jodoformglyzerin in die Höhle eingespritzt. Doch Pat. bekommt nach einer Einspritzung einen heftigen Hustenanfall und entleert Jodoform per os, woraufhin die Jodoformglyzerinbehandlung ausgesetzt wird. Am 29. II. 01 wurde Pat. zur ambulatorischen Behandlung in der Poliklinik mit einer noch 35 ccm fassenden Höhle entlassen. Nach seiner Entlassung fühlte sich Pat. ganz wohl, konnte auch schwerere Arbeit verrichten. Da aber die Fistel nicht heilen wollte, liess Pat. sich wieder in die Klinik aufnehmen. Bei seiner Aufnahme am 22. XI. 01 bestand eine Fistel, die 18 cm lang war und 12 ccm Inhalt fassen konnte. Der Klopfschall war über der ganzen linken Lunge etwas gedämpft, in den unteren Partien war die Dämpfung absolut. Auch über der linken Spitze war eine geringe Dämpfung wahrzunehmen. Auskultatorisch konnten links pleuritische Reibegeräusche festgestellt werden.

4. XII. 01. Operation (Geheimrat von Mikulicz). Durch die Fistelöffnung ein tiefer bogenförmiger Schnitt, der von der Linea axillaris anterior bis etwa zur Mitte des inneren Skapularrandes reichte und den mit starken schwieligen Verdickungen ausgekleideten Pleuraraum eröffnet. Man kommt in eine längliche Höhle resp. in einen breiten Fistelgang, dessen untere Begrenzung durch Narbengewebe verbundene Rippenstümpfe bildeten. Diese werden abgemeisselt, ebenso die vorderen Enden der früher resezierten Rippen, die in die Wunde hineinragen, entfernt, so dass man das mit Narbengewebe bedeckte Perikard deutlich zu sehen bekommt. Die komprimierte Lunge befindet sich hinten oben. Jodoformgazetamponade. Druckverband.

Beim ersten Verbandwechsel wird Pyocyaneus gefunden. der aber bald verschwindet. Pat. befindet sich wohl, bekommt aber wieder einen epileptischen Anfall. Doch der Verlauf ist glatt, die Sekretion gering, so dass Pat. schon am 1. II. 02 in die poliklinische Behandlung entlassen werden kann. Bei der Entlassung bestand noch eine kleine Höhle, in die man mit gebogener Sonde nach oben 10 $^1/_2$ cm, nach vorn 7 cm weit

gelangen kann. Pat. war dauernd in poliklinischer Behandlung. Temperatursteigerungen bis 37,9° C. veranlassten ihn, sich zur definitiven Heilung wieder in die Klinik aufnehmen zu lassen.

Befund bei der Aufnahme am 4. XII. 02:

Muskulatur voluminös, aber schlaff; Fettpolster deutlich, wenn auch mässig reduziert.

Die gebogene Sonde dringt 18—19 cm in der Fistel vor. Die Empyemhöhle fasst zirka 30 ccm Flüssigkeit. Links von der fossa infraspinata ab gedämpfter Schall, der unterhalb der 7. Rippe in absolute Dämpfung übergeht. Das Atemgeräusch ist in dem gedämpften Bezirk abgeschwächt, in den unteren Partien fehlt es vollständig.

13. XII. 02. Operation (Prof. Kausch). Zirkumzision der Narbe. Breite Eröffnung der Empyemhöhle durch Spaltung der Fistel bis in die Spitze der Thoraxseite zur Höhe der Klavikula. Die Rippen sind fast ganz miteinander verwachsen. Es werden deshalb ca. 4 cm lange Stücke von der 2.—8. Rippe reseziert, derart, dass ihre Enden nicht mehr zusammenstossen. Sodann wird die 2 cm dicke Schwarte, die die Fistel umgibt, von der Lunge abgelöst. Die Wunde wird mit Jodoformgaze tamponiert und bis auf einen gut 2 cm breiten Spalt am unteren Wundrande durch Metall- und Katgutnähte vereinigt. Kompressionsverband.

Der Wundverlauf ist ungestört. Nur am 8. Tage nach der Operation bildete sich ein Retentionsabszess, der inzidiert wurde. Am 22. I. 03 wurde Pat. zur ambulatorischen Behandlung entlassen. Bei der Entlassung betrug die Kapazität der Höhle ca. 25 ccm. Die Sonde drang noch 12 cm in die Tiefe.

Nachuntersuchung 19. VI. 03: Pat. klagt über Stechen vorn in der Gegend der linken Brustwarze und hinten am linken Schulterblatt. Die Schmerzen treten in manchen Tagen etwa 10 Minuten lang auf und bleiben dann 2—3 Tage fort. Die epileptischen Anfälle haben sich in der letzten Zeit bis zu einer Häufigkeit von 2—3mal in der Woche gesteigert. Bei der Inspiration zieht sich der untere Teil der linken seitlichen Thoraxhälfte ein. Der obere Teil nimmt an der Atmung nicht teil. Narbe vollkommen geschlossen. Atemgeräusch in der vorderen Axillarlinie verschärft, mit lautem Lederknarren; hinten oben und unten abgeschwächt. Daselbst verkürzter Schall. Am oberen Ende der Nahtnarbe, der Mitte des linken Schulterblattes entsprechend, unter leicht geröteter Haut, eine birngrosse, schwappende, sehr druckschmerzhafte An-

schwellung. Diese Geschwulst wird in der Poliklinik inzidiert und der Eiter entleert.

Fall XIV. Oswald M., 33 Jahre alter Gastwirt.

Die Familienanamnese bietet keine Anhaltspunkte für erbliche Tuberkulose. Pat. selbst will bis zum Jahre 1894 vollständig gesund gewesen sein. Damals erkrankte er an Rippenfellentzündung. Durch Punktion wurde ca. $^1/_2$ Wasserglas klarer, heller Flüssigkeit entleert. Nach 6 Wochen war er vollkommen geheilt. Im August desselben Jahres erkrankte er wieder an Pleuritis. Bei der Punktion entleerte sich ca. 1 Liter einer blutiggefärbten Flüssigkeit. Im März 1895 suchte Pat., da keine Heilung erzielt werden konnte, das hiesige Augusta-Hospital auf. Pat. wurde punktiert und $2^1/_2$ Liter einer gelben Flüssigkeit abgelassen. Die Punktionsöffnung schloss sich nicht und es floss ab und zu von selbst Wasser ab. Da diese Fistel sich infiziert hatte, wurde im Oktober 1896 eine Rippe reseziert. Im Dezember 1896 wurde nochmals eine Rippe reseziert. Die Fistel hat sich seit der letzten Operation nicht mehr geschlossen. Es soll sich lange Zeit noch Flüssigkeit aus ihr ergossen haben, so dass Pat. den Verband 3—4mal am Tage hat wechseln müssen. Pat. gibt an, dass er stets sich selbst drainiert hat. Anfangs hatte er über Atemnot zu klagen, gewöhnte sich aber mit der Zeit so an seinen Zustand, dass er sogar in der letzten Zeit hat radfahren können. Um von seinem Leiden endgültig befreit zu werden, suchte Pat. die hiesige Klinik auf.

Befund bei der Aufnahme am 16. III. 03:

Grosser, gut genährter, kräftiger Mann. Im Urin kein Eiweiss und kein Zucker. Bauchorgane ohne Befund. Die Herzdämpfung hält sich in normalen Grenzen. Herztöne sind rein. Die rechte Lunge weist ein leichtes Emphysem auf. Linke Lunge hauptsächlich hinten stark abgeschwächtes Atmen. In der linken Skapularlinie, am unteren Angulus scapulae findet sich eine von unten lateral nach oben medial verlaufende 8 cm lange Narbe. Die die Narbe umgebenden Muskelpartien eingezogen; der entsprechende Thoraxabschnitt eingesunken. Etwa in der Mitte der Narbe eine für den Sondenkopf durchgängige Fistel, durch welche man nach oben in einen etwa 12 cm langen Gang gelangt, der etwas medial verläuft. In die Höhle kann man 20 ccm Flüssigkeit eingiessen. Aus der Fistel erfolgt nur geringe Sekretion. Bei der Atmung bewegt sich die linke Thoraxhälfte nur wenig mit. Da die Brustwand bereits stark eingesunken ist, wird von der Anwendung des Aspirationsverfahrens Abstand genommen.

28. III. 03. Operation (Prof. Kausch). Es wird zuerst ein bis auf die Rippen dringender Lappen gebildet, der die spina scapulae zur Basis hat. Die blutenden Stellen werden in toto gefasst. Es wird dann versucht die Rippen mit der Rippenschere durchzuschneiden. Als dies nicht gelingt, wird die gewöhnliche Blattsäge genommen und bei flacher Haltung derselben die 4.—8. Rippe an zwei Stellen durchschnitten und mit dem ganzen Lappen nach oben geklappt. Man gelangt so in eine hühnereigrosse Eiterhöhle, die ringsherum mit dicken Schwarten ausgepolstert ist. Die Schwarten werden teils stumpf, teils mit Pinzette und Schere von der darunter befindlichen Lunge abgelöst, bis diese sich etwa in der Ausdehnung eines Handtellers zeigt und man die starke Ausdehnung derselben sieht. Ausspülen der Höhle mit Kochsalzlösung wird wegen der Gefahr des Eindringens von Flüssigkeit in die Lunge unterlassen. Nach Auskratzung der in der unteren Partie befindlichen Fistel wird ein Tampon, der bis zur Lunge geht, eingeschoben, sodann der Lappen wieder zurückgeklappt und angenäht. Kissenverband.

Nach der Operation bekommt Pat. reichlich Kaffee und 2 stündlich Kampfer 0,1. Wegen ziemlich reichlicher Nachblutung mussten die oberflächlichen Schichten des Verbandes öfters gewechselt werden. Am 31. III. stieg die Temperatur hoch an, Pat. klagte über stärkere Schmerzen. Der Tampon wird entfernt. Es entleeren sich darauf 65 ccm blutiger trüber Flüssigkeit. Ausspülung der Höhle mit Kochsalzwasser. Abends bekommt Pat. 0,01 Morphium. Am 4. IV. fand man links hinten gedämpften Schall, kleinblasiges Rasseln, lautes Knarren; auch rechts hinten unten lautes Schnurren, aber nirgends eine Dämpfung, kein Bronchialatmen. Haut und Augenbindehäute sind stark ikterisch. An der Nahtlinie keine Schwellung, kein Druckschmerz. Am 5. IV. werden unter den Lappen ein stärkeres und nach beiden unteren Ecken hin zwei schwächere Drains eingeführt. Am 6. IV. werden die Nähte entfernt. Die Sekretion ist sehr stark. Fieber besteht fort. Keine pneumonischen Erscheinungen. Sputum schleimig. In der nächsten Zeit besteht noch immer Fieber. Die Sekretion ist stark. Das Drain im medialen Wundwinkel wird am 9. IV. weggelassen und das im lateralen Wundwinkel befindliche tiefer als bisher, bis zum oberen Ende der Höhle eingeschoben. Am lateralen Wundwinkel findet sich eine ödematöse, schmerzhafte Stelle. Vom 9. IV. wird die Höhle täglich mit Karbolglyzerin ausgespritzt. Die Empyemhöhle fasst noch ca. 60 ccm. Das Fieber ist verschwunden. Am 15. IV. bleibt Pat. $^1/_2$ Stunde

ausser Bett, wonach leichte Temperatursteigerung eintritt. Die Einspritzungen mit Karbolglyzerin werden fortgesetzt. Der Verband muss wegen ziemlich reichlicher Sekretion häufig gewechselt werden. Die Abendtemperaturen sind stets fieberhaft erhöht. Am 30. IV. wird das Drain gekürzt, weil es dem Pat. Schmerzen verursacht. In die Höhle werden nur 20 ccm eingespritzt. In den nächsten Tagen fällt das Drain dauernd aus der Fistel heraus, sodass am 2. V. wieder ein längeres Drainrohr eingeführt werden musste. Links hinten unten nach der Wirbelsäule zu ist pleuritisches Reiben zu hören. Das Allgemeinbefinden und Appetit ist leidlich. Seit dem 3. V. ist Pat. fieberfrei. Das Allgemeinbefinden bessert sich. Der Verband muss noch 2 mal täglich gewechselt werden. Am 7. und 8. steigt die Temperatur wieder auf 39,5 resp. 39,8. Doch bald verschwindet das Fieber. Pat. steht auf, kann aber höchstens $^1/_2$ Stunde ausser Bett bleiben, weil sich starkes Schwindelgefühl einstellt. Am 11. V. werden in 2 Fistelgängen, die sich gebildet haben, nach allmählicher Erweiterung derselben, Drains eingeführt. Die Fisteln führen in eine gemeinschaftliche Höhle. Am 12. und 13. ist die Temperatur wieder erhöht. Es wechseln fieberfreie Intervalle mit fieberhaften. Ein Anhaltspunkt für das Fieber ist nicht zu finden. Am 28. V. klagt Pat. über mässiges Schwindelgefühl während des Aufstehens. Geringer Hustenreiz, namentlich während der Ausspülung der Höhle mit Borsäurelösung. Seit einiger Zeit ist Pat. vollkommen fieberfrei, doch die Temperatur steigt in den nächsten Tagen wieder an. 8. VI. bekam Pat. während des Aufstehens wieder einen Schwindelanfall, er fiel zusammen. Zugleich wurde beobachtet, dass Pat. Zuckungen im rechten Daumen und Zeigefinger, bald krampfhafte Zuckungen im rechten Arm bekam, die rechte untere Extremität blieb gänzlich unbeteiligt. Am Abend wurde bei genauer Untersuchung das Bild einer transkortikalen motorischen Sprachstörung festgestellt. Spontanes Sprechen war gut, Nachsprechen, Wortbildung stark beeinträchtigt. Pupillenreaktion beiderseits gut. In der rechten Hand starke Taststörung. Im rechten Bein Spasmen. Patellarklonus ausgesprochen. Fussklonus angedeutet. Patellarreflexe stark gesteigert. Sensibilität in der rechten Extremität gegen links gering herabgesetzt. Pat. bekommt eine Eisblase auf den Kopf. Am 9. VI. hat Pat. in der Nacht von 12 Uhr ab fast regelmässig alle 2 Stunden gebrochen. Der Patellarklonus ist heute nur angedeutet, während der Fussklonus ausgesprochen ist. Am 12. IV. hat sich der Zustand des Pat. nicht verändert. Hemianopsie rechts. Voll-

ständige Benommenheit. Am 13. VI. 03 erfolgte um $7\frac{1}{4}$ Uhr abends der Exitus.

Sektionsbefund: Bei Herausnahme des Gehirns sieht man etwas gelblich-grünen Eiter, jedoch zeigt die Basis fast keine Besonderheiten. Auf der Oberfläche des Gehirns sieht man einen ca. fünfmarkstückgrossen dunkelgrün verfärbten Bezirk, der halb im Occipital-, halb im Parietallappen liegt. Es wird durch die Mitte dieses Herdes ein Einschnitt gemacht, wobei sich sofort in reichlicher Menge ziemlich gelber Eiter entleert. Es zeigt sich, dass er aus einer über wallnussgrossen Abszesshöhle hervorquillt, die bis hart an die Hirnhäute reicht. Von dieser Höhle führt eine Granulationsschicht, die mit kleineren Blutungen und eitrigen Herden bedeckt ist, bis zum 3. Ventrikel. Die dura mater zeigt keine weiteren Veränderungen.

Sektionsdiagnose: Pleuriis adhäsiva, Atrophia pulm. sin. Abscessus bobi occipital. et parietal. sin cerebri. In einer der oberen temporär resezierten Rippen ein Sequester, der vielleicht schuld war an der Eiterung aus der Empyemhöhle.

Fall XV. **Ernst Ü.,** 20 Jahre alter Schlosser.

Die Eltern des Pat. sind gesund. Von den Geschwistern starben 4 im kindlichen Alter. Pat., der sonst gesund gewesen sein will, erkrankte am 3. Juli 1902 an Husten und stechenden Schmerzen in der rechten Seite. Dabei bestand Fieber (39° C.). Seit Anfang August verschlimmerte sich sein Leiden derart, dass er sich ins Bett legen musste. Allmählich stellten sich profuser Schweiss, stärkerer Husten mit reichlichem, graugelbem Sputum ein und die Atembeschwerden nahmen immer mehr zu. Zugleich bemerkte Pat., dass die rechte Seite bei der Atmung weniger bewegt werde. Eine vorgenommene Punktion ergab seröses Exsudat. Da sein Zustand sich nicht bessern wollte, kam Pat. in die hiesige Klinik.

Befund bei der Aufnahme. 4. XII. 02:

Hagerer, hochaufgeschossener Mann, von stark herabgekommener Ernährung und blasser Gesichtsfarbe. Puls 140. Temp. 37,4.

Urin frei von Eiweiss und Zucker. Kein Indikan. Phosphate etwas vermehrt. Ehrlichsche Diazoreaktion positiv. Hals grazil, Supra- und Infraklavikulargruben etwas eingefallen, rechts mehr als links. Brustkorb länglich, flach; misst bei tiefer Inspiration $87\frac{1}{2}$ cm, bei tiefer Exspiration $85\frac{1}{2}$. Die rechte Hälfte $45\frac{1}{2}$, die linke 43 cm. Beim Atmen bleibt die rechte Thoraxhälfte deutlich zurück. Beide Mammillae stehen annähernd in gleicher Höhe; rechte Skapula etwas höher als die linke. Brustwirbelsäule leicht skoliotisch mit der Konvexität nach rechts. Dem-

entsprechende leichte linkskonvexe Skoliose der Lumbalwirbelsäule. In liegender Stellung ist der Perkussionsschall über der rechten Klavikula bis zur 2. Rippe leicht gedämpft, weiter nach unten bis zur Höhe der Mammilla findet sich relativ heller Schall. Von da ab, entsprechend einer Linie, welche etwas in die Axilla zieht, absolute Dämpfung bis zum Rippenbogen. Links von der Mammilla bis etwa zu $^3/_4$ der Sternumbreite und $^4/_5$ seiner Länge eine Zone tympanitischen Schalles, entsprechend der komprimierten Lunge. Rechts überall voller, heller Lungenschall. Die Herzdämpfung beginnt einen Finger links vom Sternum und überragt die Mammilla um ebensoviel. Herzspitzenstoss aussen von der Mammillarlinie im 5. I. R. Herzaktion regelmässig. Herztöne rein.

Hinten über der rechten Spitze tympanitischer Schall, dann bis zum 3. Brustwirbel leichte Dämpfung, vom 3. Brustwirbel nach abwärts absolute Dämpfung. Links voller Schall über der ganzen Lunge. Rechts hinten unten stark abgeschwächtes Atmen. Vorn und über der Spitze abgeschwächtes Atmen mit zahlreichen giemenden und rasselnden Geräuschen. Links über der ganzen Lunge rauhes Ex- und Inspirium. Im Sputum reichlich Tuberkelbazillen. Sputum reichlich geballt, von schleimig-eitriger Beschaffenheit. Leberdämpfung reicht etwa 2 Querfinger über den Nabel.

Verlauf: Pat. bekommt Priessnitzsche Einpackungen, Kreosot in Pillen und Infusum Ipecacuanhae, ausserdem noch Karlsbader Salz. Am 14. XII. wird unter lokaler Anaesthesie mittels Äthylchlorid durch Punktion 1750 ccm grünlich gelber, ziemlich trüber Flüssigkeit entleert, und darauf 100 ccm Jodoformemulsion injiziert. In den ersten Stunden nach der Punktion stieg die Temperatur auf 38,4° C. an. Im Urin wird bald Jod gefunden, aber kein Eiweiss. Im Exsudat konnten keine Tuberkelbazillen gefunden werden. Nach der Punktion ist das Exsudat vorn bis zur 6. Rippe zurückgegangen. Die tympanitische Zone median von der Mammilla ist ganz verschwunden. Auch die Herzdämpfung erreicht nicht mehr die linke Mammillarlinie. Hinten erreicht das Exsudat den Angulus scapulae. In den nächsten Tagen ist das Allgemeinbefinden gut bei einer Temperatur bis 38,6° C. Die medikamentöse Behandlung wird fortgesetzt. Doch das Exsudat steigt wieder an und am 27. XII. wird wieder durch Einstich unter lokaler Anaesthesie 675 ccm trüber, ziemlich gelber Flüssigkeit entleert und wieder 100 ccm Jodoformemulsion injiziert. Nach der Punktion reicht das Exsudat bis etwa zur 4. Rippe. Median von der Mammilla eine deutliche tympanitische Zone. Hinten über der Spitze

gleichfalls tympanitischer Schall. Die Atembewegungen der rechten Thoraxhälfte sind jetzt etwas ausgiebiger. In der ersten Zeit nach der Punktion wird Jod im Urin gefunden. Die Temperatur, die anfangs auf 38,3 ° C. gestiegen war, sank nach reichlicher Stuhlentleerung auf 36,7° C. Keine Zeichen einer Jodvergiftung. Am 9. I. 03 wird Pat. entlassen, da er sich in eine Lungenheilanstalt aufnehmen lassen will. Bei seiner Entlassung reichte das Exsudat vorn nach oben bis zur 4. Rippe, hinten bis zum 4. Dornfortsatz. Über der rechten Spitze deutlich tympanitischer Schall. Über der rechten Lunge ist das Atemgeräusch stark abgeschwächt, man findet einzelne trockene und feuchte Rasselgeräusche. Über der linken Lunge überall verschärftes Ex- und Inspirium. Herzdämpfung überschreitet nicht den linken Sternalrand und auch nicht die Mammillarlinie. Herztöne rein. Leberdämpfung reicht nach unten etwa bis zur Mitte zwischen Nabel und proc. ensif.

Fall XVI. Alfred K., 18 Jahre alter Töpfer.

Eltern und Geschwister sind gesund. Im 13. und 14. Lebensjahre hatte Pat., das erste Mal im Anschluss an einen Fall, eine Blinddarm- und Bauchfellentzündung, jedesmal mit vierwöchiger Bettlägerigkeit. Eine Operation war nicht vorgenommen worden. Später war Pat. wieder ganz gesund bis Juli 1902, wo er plötzlich während der Arbeit mit Schmerzen im ganzen Körper und Fieber erkrankte. Es wurde wieder eine Blinddarmentzündung bei ihm festgestellt, eine Woche später soll eine Brustfell- und Lungenentzündung dazugetreten sein. Pat. hustete stark und hatte Schmerzen in der rechten Seite. Er war 9 Wochen bettlägerig. Er blieb noch 5 Monate in ärztlicher Behandlung. Im September 1902 wurde eine Beule inzidiert, seitdem bestehen Fisteln. Pat. suchte deswegen die hiesige Klinik auf.

Befund bei der Aufnahme. 4. II. 03:

Blasser, magerer, junger Mann. Temp. 37° C. Puls 116, regelmässig. Im Urin kein Eiweiss und kein Zucker. Sputum reichlich, schleimig-eitrig, nicht bluthaltig.

Lungen links: überall sonorer Schall und vesikuläres Atemgeräusch ohne Rasselgeräusche. Rechts von der Mitte der Skapula ab verkürzter, später gedämpfter Schall. Von der spina scapulae abgeschwächtes Atmen und feuchte Rasselgeräusche. Entsprechende Verhältnisse vorn. In der rechten Lumbalgegend unterhalb der 12. Rippe befinden sich 2 Fisteln, die sich nach oben hin etwa 4 cm weit verfolgen lassen. Die Fisteln sezernieren spärliches dünnflüssiges Sekret; beide kommunizieren unter sich.

Bauchorgane ohne Befund.

Die mikroskopische Untersuchung des ausgekratzten Granulationsmaterials ergibt Tuberkulose. Es finden sich deutliche Knötchen und zahlreiche Riesenzellen. Therapie: Alle 2 Tage Injektionen von Jodoformglyzerin in die Fisteln. Am 11. II. 03 wurden unter mässigem Druck ca. 15 ccm in die untere Fistel injiziert, während die obere komprimiert wird. Man fühlt deutlich, dass die Flüssigkeit in einen Hohlraum eintreten müsste. Noch bevor die Injektion beendet war, bekam Pat. einen starken Hustenanfall. Er gab an, dass er im Munde Jodoformgeschmack hätte. Sputum roch deutlich nach Jodoform. Am 23. II. 03 wird Pat. als nicht geeignet zu einem operativen Einriff entlassen und soll poliklinisch mit Injektionen weiter behandelt werden. Im Befinden und objektiven Befund ist keine Änderung eingetreten.

Fall XVII. Karl Gr., 25 Jahre alter Arbeiter.

Die Mutter des Pat. ist an Typhus gestorben, der Vater lebt und ist gesund. Mit 7 Jahren hatte Pat. eine „Beule" auf der rechten Halsseite, welche von selbst aufging und eiterte. Sonst will er nie krank gewesen sein. Vom Jahre 1898—1901 hat er beim Militär gedient. Im Juli 1900 ging er nach China, wo er bis Juli 1901 verblieb. Dort hat er keine Krankheiten durchgemacht. Kurz nach seiner Entlassung vom Militär bekam er Husten und Auswurf. Dabei bestand kein Fieber. Ungefähr seit Pfingsten 1902 hat der Husten zugenommen; es stellte sich allmählich zunehmende Schwäche ein. Im August 1902 musste er seine Arbeit aufgeben und war bis Oktober 1902 wegen Lungenkatarrhs in Behandlung. In dieser Zeit hat er zuweilen geringe Nachtschweisse gehabt. Am 10. Oktober nahm er seine Arbeit wieder auf. Husten und Auswurf bestanden fort. Seit November 1902 ist er bettlägerig. Seit dieser Zeit bestehen starke Atembeschwerden. Vorn am linken Rippenbogen bildete sich eine Beule, welche bläulich rot wurde. Die Beule wurde inzidiert, wobei sich viel Eiter entleerte. Pat. kam auf Anraten eines Arztes in die hiesige Klinik.

Befund bei der Aufnahme am 13. III. 03:

Sehr blasser Mann in schlechtem Ernährungszustande. Puls 120, regelmässig. Temp. 37,6. Resp. 24.

Über der ganzen linken Lunge ist der Schall etwas verkürzt. Rechts hinten die untere Lungengrenze in Höhe des 12. Brustwirbels, links ist die untere Lungengrenze etwa 2 Querfinger höher. Über beiden Spitzen feuchte Rasselgeräusche. Links etwas abgeschwächtes Atmen. Über dem rechten Oberlappen ist das Atemgeräusch verschärft. Stimmfremitus ist

links hinten unten aufgehoben. Die linke Thoraxhälfte bleibt beim Atmen zurück. Im Sputum zahlreiche Tuberkelbazillen.

Herzdämpfung in normalen Grenzen. Der 2. Pulmonalton klappend, im übrigen reine Töne.

Abdomen ohne Befund. Urin frei von Eiweiss und Zucker. Auf der 6. und 7. Rippe findet sich links etwa handbreit unter der Mammilla ein kleinhandtellergrosser Defekt der Haut mit ziemlich scharfen Rande und schmierig belegtem Grunde. Im Bereich des Defektes fehlt ein etwa 3 cm langes Stück der 6. Rippe, welches nach Angabe des Pat. nicht durch Resektion entfernt worden, sondern herausgeeitert ist. Ein entsprechendes Stück der 7. Rippe liegt bloss da. Aus dem äusseren, unteren Winkel entleert sich Eiter, welcher reichlicher abfliesst, wenn man auf die Gegend aussen und unten vom Defekt einen leichten Druck ausübt. Die Sonde gelangt in dieser Richtung in eine Eitertasche resp. einen Fistelgang. Therapie: Es wird links hinten im 11. Interkostalraum, etwa 4 Finger breit von der Wirbelsäule entfernt, eine Probepunktion gemacht. Aus einer Tiefe von 2—2 $^1/_2$ cm wird Eiter aspiriert. Die bakteriologische Untersuchung des Eiters ergibt Streptokokken. Es wird angenommen, dass es sich um ein Empyem mit geringem Exsudat handelt. Der vordere Defekt in der Brustwand stellt einen Spontandurchbruch dar. Durch den permanenten Eiterabfluss vorn ist auch die geringe Eitermenge in der Pleurahöhle zu erklären.

Am 14. III. wird an der Punktionsstelle ein dicker Troikart eingestochen; aus demselben entleert sich kein Eiter. Es wird nunmehr 2 Finger ausserhalb vom Troikart mit einer Punktionsspritze eingegangen. Aus einer Tiefe von 2—2 $^1/_2$ cm gelingt es 25 ccm fäkulent riechenden Eiters zu entfernen. Am 15. III. wird in die Eiterfistel vorn ein ca. 12 cm langes, mittelstarkes Drain eingeführt. Dasselbe gleitet leicht vorwärts, ungefähr dem Verlauf des XI. I. R. entsprechend. Am 16. III. wird in der Axillarlinie etwa in derselben Höhe eine ca. 3 cm lange Inzision gemacht und in die Öffnung ein zweites Drain eingeführt. Aus beiden eingelegten Drains entleert sich nur wenig Eiter, dagegen sickert aus einer kleinen Öffnung oberhalb des vorderen Drains Eiter hervor. Es wird durch diese Öffnung ein dünneres Drain eingeführt, durch welches sich etwa $^1/_2$ Liter Eiter entleert. In den nächsten Tagen wird der Verband täglich gewechselt und dabei stets ein stärkeres Drain eingeführt. Am 20. III. wird der Perthessche Apparat angelegt. Da das Drain jedoch nicht luftdicht in der Wunde liegt, funktioniert der Apparat nicht. Daher wird der Perthessche Apparat ent-

fernt und die Bülausche Drainage angelegt. Es entleert sich nur im Sitzen Eiter. Am 31. III. wird Karbolglyzerin in die Höhle durch den Schlauch eingegossen. Doch Pat. klagt bei dieser Prozedur über Schmerzen. Am 1. IV. 03 wird Pat. in privatärztliche Weiterbehandlung entlassen. Bei seiner Entlassung waren noch über beiden Spitzen Rasselgeräusche zu hören. Über der ganzen linken Lunge ist der Perkussionsschall abgeschwächt. Die Zone links hinten unten, in der absolute Dämpfung bestand, hat sich auf 2 Querfinger verkleinert. Pat. sieht bedeutend wohler aus und fühlt sich auch besser.

Von den 17 in der hiesigen Klinik seit dem Jahre 1896 wegen chronischem Empyem behandelten Kranken waren 14 männlichen und 3 weiblichen Geschlechts. Die grössere Häufigkeit des chronischen Empyems bei Männern geht auch aus allen anderen Veröffentlichungen hervor. Vosswinkel[59]) hält neben der grösseren Häufigkeit des Empyems bei Männern überhaupt die Starrheit des männlichen Brustkorbes für das Haupthindernis, das der Heilung des Empyems entgegentritt.

Das Alter der Patienten schwankt zwischen 7 und 39 Jahren. 2 Kranke standen im Alter von 5—10 Jahren, 6 Kranke von 10—20, 5 Kranke von 20—30 und 4 Kranke im Alter von 30—40 Jahren. Über 40 Jahre war keiner von unseren Kranken alt. Aus unseren Fällen lässt sich keine Altersstufe als besonders begünstigt für das Zustandekommen eines chronischen Empyems feststellen, während andere Autoren das chronische Empyem am häufigsten im Alter von 30—40 Jahren beobachtet haben und dies auf den Verlust der Elastizität der Thoraxwand im späteren Alter zurückzuführen suchen. Im kindlichen Alter sind chronische Empyeme im allgemeinen selten, was auch aus unseren Fällen hervorgeht. Dies wird wohl mit Recht auf die Weichheit und starke Nachgiebigkeit der Thoraxwand im kindlichen Alter zurückgeführt.

In 13 Fällen war die linke Pleurahöhle der Sitz des Empyems und in 4 Fällen die rechte Pleurahöhle.

---

[59]) Vosswinkel, sec. c. a.

In 4 Fällen handelte es sich um ein metapneumonisches, in 3 Fällen um ein idiopathisches Empyem. In 1 Falle trat das Empyem im Anschluss an ein Wochenbett auf, in 2 Fällen im Anschluss an ein Trauma, in einem weiteren Falle im Anschluss an eine Schussverletzung. In einem Falle war das Empyem hervorgerufen durch Aktinomykose der Pleura. In einem Falle entstand es aus einer Pleuritis, nachdem von der Punktionsöffnung aus die Pleura infiziert wurde. In 4 Fällen trat das Empyem bei Tuberkulösen auf. Im Empyemeiter wurden in keinem Falle Tuberkelbazillen nachgewiesen. Im Sputum wurden in 2 Fällen Tuberkelbazillen gefunden, in einem Falle mikroskopisch tuberkulöse Granulationen in der Pleura festgestellt, in einem weiteren noch aus dem klinischen Verlauf Tuberkulose angenommen und in einem war Verdacht auf Tuberkulose durch das makroskopische Aussehen der Granulationen begründet.

Hereditär belastet waren 2 Patienten.

Herzverlagerung wurde in 6 Fällen beobachtet und in 2 Fällen ein systolisches Geräusch an der Herzspitze konstatiert.

Eiweiss im Urin wurde bei einem Patienten gefunden; $^1/_4\,^0/_{00}$ nach Esbach gemessen.

Bei den mit ausgesprochener Tuberkulose komplizierten Fällen wurde von einer Radikaloperation Abstand genommen. In 2 Fällen wurde das Exsudat zum Teil durch Punktion entleert und in die Höhle Jodoformglyzerin eingespritzt. In beiden Fällen kamen keine ausgesprochene Vergiftungserscheinungen zur Beobachtung. Nach schnell vorübergehender Unruhe trat der normale Zustand wieder ein. Jod wurde nach jeder Jodoforminjektion im Urin nachgewiesen. In einem anderen Falle wurde in die betreffende Fistel Jodoformglyzerin eingespritzt. Bei einem mit Tuberkulose komplizierten Empyema necessitatis wurde, nachdem durch Punktion Eiterkokken im Empyemeiter festgestellt worden waren, eine Gegenöffnung gemacht und versucht den Perthesschen Apparat anzulegen. Da aber

der Apparat nicht luftdicht in der Wunde lag, musste er entfernt werden und es wurde die Bülausche Heberdrainage angewandt. Im weiteren Verlauf, als die Eiterung wesentlich nachliess, wurde der Patient mit Einspritzungen von Jodoformglyzerin in die Empyemhöhle weiter behandelt.

Von diesen Kranken wurde keiner vollständig geheilt. Einer wurde in eine Lungenheilstätte geschickt, die anderen wurden gebessert entlassen und in der Poliklinik oder von Privatärzten mit Jodoformglyzerininjektionen weiter behandelt.

Das Perthessche Aspirationsverfahren kam in 7 Fällen von den nicht tuberkulösen Empyemen zur Anwendung.

In 1 Falle musste es sofort abgebrochen werden, weil der Apparat nicht luftdicht in der Wunde lag. In 2 weiteren Fällen musste der Apparat wegen Eiterretention einmal vorübergehend und das andere Mal vollständig entfernt werden. In 1 Falle hat das Verfahren sich zunächst besonders günstig erwiesen. Die Empyemhöhle wurde fast ganz von der der Aspiration folgenden Lunge ausgefüllt. Der Apparat wurde entfernt und die noch bestehende kleine Fistel mit Argentumsalbe verbunden. Doch während der Schwarzsalbenbehandlung wurde die Fistel mit Pyocyaneus infiziert, die Sekretion nahm rasch zu und die Lunge hat sich wieder retrahiert, so dass die Empyemhöhle wieder die ursprüngliche Grösse erreicht hat. In den übrigen Fällen wurde eine wesentliche Verkleinerung der Empyemhöhle erzielt. Einem vollständigen Veröden der Empyemhöhle setzte meistens die hintere Thoraxwand in der Umgebung der Skapula besonders grosse Hindernisse entgegen.

Bei einer jugendlichen Patientin wurde unter Ausspülungen der Höhle mit Kochsalzlösung und Ausspritzungen derselben mit Karbolglyzerin eine bedeutende Verkleinerung der Empyemhöhle erzielt, so dass Patientin als wesentlich gebessert entlassen werden konnten. In der Poliklinik wurde sie weiter mit Karbolglyzerininjektionen behandelt.

12 Fälle erforderten einen operativen Eingriff.

Die Delormesche Entrindung wurde in 1 Falle ausgeführt. In 4 weiteren Fällen wurde die Delormesche Entrindung mit der Schedeschen Thorakoplastik verbunden und in den übrigen Fällen wurde die Schedesche Thorakoplastik allein ausgeführt.

11 Fälle wurden nur einmal, 1 Fall 4mal operiert. Die Zahl der resezierten Rippen schwankt zwischen 2 und 9. Die Rippen wurden meistens subperiostal reseziert, nur in 1 Falle wurden die Rippen mit dem Rippenzwischengewebe zusammen mit der Säge durchgesägt. Die Grösse der resezierten Rippenstücke entsprach der Ausdehnung der Empyemhöhle. Die I., XI. und XII. Rippe brauchten in keinem Falle reseziert zu werden.

Von Komplikationen sind folgende zu erwähnen:

In 2 Fällen wurde bei der Operation das Zwerchfell angeschnitten und die Bauchhöhle eröffnet. Die Öffnung im Zwerchfell wurde in dem einen Falle sofort durch Naht geschlossen, in dem anderen ein Tampon in dieselbe eingeführt. In beiden Fällen heilten die Wunden im Zwerchfell reaktionslos.

In 1 Falle trat nach einer Einspritzung von Karbolglyzerin in die Empyemhöhle eine Gehirnembolie auf, die jedoch zur Heilung kam. Immerhin ist dieser Fall sehr lehrreich und mahnt uns zur Vorsicht bei Einspritzungen von Flüssigkeiten in die Empyemhöhle.

In 1 Falle kam es nach der Delormeschen Entrindung zu einem tödlich endigenden Gehirnabszess.

Bei 1 Patienten, der in der Kindheit an epileptischen Krämpfen litt, sind nach der Empyemoperation wieder epileptische Anfälle aufgetreten und diese sind nach Entlassung des Patienten (aus der Klinik), bei dem 4 Empyemoperationen im ganzen gemacht wurden, bedeutend häufiger geworden. In der letzten Zeit treten die Krämpfe 2—3mal in einer Woche auf.

In 4 Fällen kam eine Lungenfistel zur Beobachtung, in 3 Fällen ist dieselbe nach Einspritzungen von Jodoformglyzerin in die Empyemhöhle zustande gekommen. Doch

in allen Fällen machte die Fistel keine weiteren Erscheinungen, sondern heilte rasch nach Aussetzen der Einspritzungen.

Der bacill. pyocyaneus wurde in 4 Fällen beobachtet.

Die in 1 Falle bei der Aufnahme festgestellte Eiweissmenge ging bei der Behandlung mit dem Perthesschen Apparat auf die Hälfte zurück, um nach der Operation, nach Aufhören der Eiterung, völlig zu verschwinden.

Von den 17 Patienten sind 3 gestorben; 1 an lobulärer Pneumonie, 1 an ausgedehnter Aktinomykose und 1 an einem Gehirnabszess.

Von den übrigen wurden die 4 tuberkulösen Patienten als etwas gebessert aus der klinischen Behandlung entlassen, 1 auf Tuberkulose stark verdächtiger wurde ungeheilt in ein Solbad geschickt. 2 Patienten wurden mit fast vollständig mit Epithel bedeckter Narbe in die Heimat entlassen, die übrigen schieden mit einer noch etwas sezernierenden Fistel als wesentlich gebessert aus der Klinik.

Die Dauer der Behandlung in der Klinik betrug 3 Wochen bis 3 Jahre, doch bei dem am längsten in klinischer Behandlung gewesenen mit zahlreichen Unterbrechungen.

Aus diesen Krankengeschichten können wir bezüglich der Behandlung chronischer Empyeme die Erfahrungen der Breslauer Klinik in folgendem kurz zusammenfassen:

I. Bei Kindern, bei denen der Thorax noch sehr nachgiebig ist, kommt man meistens mit Ausspülungen der Empyemhöhle mit Kochsalzlösung oder Wasserstoffsuperoxydlösung und Einspritzungen von Karbolglyzerin in die Empyemhöhle vollständig aus. Doch dürfen die Einspritzungen nur bei geringem Druck vorgenommen werden, um die Flüssigkeit nicht in die Lungen einzupressen.

II. Bei Erwachsenen ist zunächst das Perthessche Aspirationsverfahren anzuwenden. Von der Aspiration sind alle mit einer Lungenfistel komplizierten Fälle auszuschliessen. Die Erfolge des Aspirationsverfahrens werden von Zeit zu Zeit durch Messung der Flüssigkeit, die die Empyemhöhle fassen kann, kontrolliert.

III. Bei denjenigen Empyemen, bei denen nach längerem Anwenden des Aspirationsverfahrens keine weitere Verkleinerung der Empyemhöhle zu erreichen ist, wird die Schedesche Thorakoplastik ausgeführt. Dieselbe wird je nach dem Zustande der Lunge mit der Delormeschen Entrindung kombiniert oder nicht.

IV. Bei Behandlung von Empyemen bei Phtisikern dürfte selten ein Radikalverfahren angezeigt sein.

Am Schlusse möge es mir gestattet sein, dem Herrn Geheimrat von Mikulicz-Radecki für die Überlassung der Krankengeschichten, und dem Herrn Prof. Kausch für die Anregung zu dieser Arbeit und für die gütige Unterstützung bei der Anfertigung derselben meinen verbindlichsten Dank auszusprechen.